B1417

EPB/B
54465/B

Waldeck

EPISTOLA ANATOMICA

AD

VIRVM ILLVSTREM DOCTISSIMVM
ATQVE EXPERIENTISSIMVM

WILHELMVM HVNTERVM,

MEDICINAE DOCTOREM, REGINAE MAGNAE BRITANNIAE MEDICVM EXTRAORDINARIVM, ANATOMIAE PROFESSOREM LONDINENSEM ATQVE SOCIETATIS SCIENTIARVM LONDINENSIS SOCIVM.

DE

VENIS OCVLI SVMMATIM,

ET IN SPECIE

DE VENIS OCVLI PROFVNDIS, RETINAE, CORPORIS CILIARIS, CAPSVLAE LENTIS, CORPORIS VITREI,

ET DENIQVE

DE ARTERIA CENTRALI RETINAE.

AVTORE

IOHANNE GOTTLIEB WALTER,

MEDICINAE DOCTORE, ANATOMIAE ET PHYSICES PROFESSORE PRIMARIO, COLLEGII MEDICO-CHIRVRGICI ET ACADEMIAE SCIENTIARVM BEROLINENSIS MEMBRO ORDINARIO.

CVM FIGVRIS.

BEROLINI,

APVD CHRISTIANVM FRIEDERICVM VOSS.

MDCCLXXVIII.

Anatomisches Sendschreiben

an den

Wohlgebohrnen, Hochgelahrten und Hocherfahrnen

Herrn

Wilhelm Hunter,

der Arzeneygelahrheit Doktor, Ihro Majestät der Königin von Engeland außerordentlichen Arzt, Lehrer der Zergliederungskunst zu London, und Mitglied der Societät der Wissenschaften zu London.

Von den

Blutadern des Auges überhaupt,

und besonders

von den tiefern Blutadern des Auges, der Netzhaut, des Sternbändchens, der Kapsel der Cristallinse, des Glaskörpers, und endlich der Zentralarterie

abgefasset von

Johann Gottlieb Walter,

der Arzeneygelahrheit Doktor, ersten Lehrer der Zergliederungskunst, und der Naturlehre bei dem Kollegio mediko-chirurgiko, und ordentlichen Mitgliede der Königlichen Berlinischen Akademie der Wissenschaften.

Mit Kupfern.

Berlin,

bei Christian Friederich Voß.

1778.

30407

WELLCOME
HISTORICAL
MEDICAL
LIBRARY

VIR ILLVSTRIS ATQVE DOCTISSIME!

Experientia TVA, qua in anatomicis polles virtusque inde enata per totum litterarum orbem increbuit, quae etiam a me digna veneratione fuit existimata. Tot egregia specimina TVAE eruditionis, potissimum novissimum imo splendidissimum opus de utero gravido, incertum ambiguumque reddere me potuissent, quo minus ad TE, VIR ILLVSTRIS, litteras darem, veritus ne illis contingat, quod lampadi solet oriente sole.

Summa

Wohlgebohrner,
Hochgelahrter Herr!

Ihre Erfahrung in der Zergliederungskunst, und die hiedurch erlangte grosse Kenntniß derselben, die allen Gelehrten rühmlichst bekannt ist, verdienet meine ganze Hochachtung. So viel vortrefliche Beweisthümer Ihrer Gelehrsamkeit, besonders das neue und prächtige Werk von der schwangern Mutter, hätte mich zwar sehr unentschlossen machen können, an Eu. Wohlgebohren diesen Brief zu schreiben, da ich hätte befürchten können, mich dem Schicksal einer Lampe auszusetzen, die ihr Licht im Glanz der Sonne verlieret.

Allein

Summa vero TVA humanitas atque benevolentia, qua TV quemlibet admittere ſoles, ita animum meum erigit, ut absque timore, TVO judicio acutiſſimo labores meos, qualescunque ſint, ſubjiciam.

Difficillima inſtitui experimenta, quae judicem arbitrumque poſtulant non tantum aequum verum etiam verſatiſſimum in arte vaſa replendi, et tunicas oculi ſubtiliſſimas praeparandi. Quem autem mihi eligere potuiſſem TVA dexteritate majorem?

Licet fortuna mihi eam denegavit felicitatem TVOS theſauros anatomicos adire, eos contemplari doctiorque inde recedere, tamen ex ore tot clariſſimorum TVORVM quibus contigit eos videre intellexi, ſuperbire eosdem quocunque genere praeparatorum anatomicorum feliciſſime injectorum.

Accipe itaque, VIR ILLVSTRIS ATQVE EXPERIENTISSIME, litteras meas anatomicas, Anatomicorum Princeps, tamquam publicum et ſummum teſtimonium meae admirationis erga Te.

Sed ad rem.

Bien-

Allein Ihre große Güte und Wohlgewogenheit, womit Sie einen jeden aufzunehmen pflegen, hat mich wieder ſo ermuntert, daß ich meine geringen Arbeiten Ihrer gelehrten Beurtheilung ohne Furcht unterwerfe.

Ich habe ſehr ſchwere Verſuche angeſtellet, die nicht allein einen billigen Beurtheiler, ſondern auch einen ſehr geübten Mann erfordern, der die Kunſt verſtehet, die Gefäße des Körpers glücklich anzufüllen, und die ſubtilſten Häute des Auges zu entwickeln weiß. Wen aber hätte ich mir erwählen können, der hierinnen mehr Geſchicklichkeit beſitzet als Sie?

Bin ich gleich nicht ſo glücklich geweſen, Ihre anatomiſche Schätze zu ſehen, ſie zu durchforſchen, und mehr gelehrte Kenntniße aus denſelben zu ſammlen; ſo weiß ich doch aus der mündlichen Nachricht, einiger Ihrer vortreflichen Schüler, die das Glück gehabt haben, ſie zu ſehen, daß ſie mit allen möglichen Gattungen künſtlich zubereiteter und eingeſprützter anatomiſcher Zubereitungen prangen.

Nehmen Sie alſo, Wohlgebohrner und Hocherfahrner Herr, als einer der erſten Zergliederer, dieſen anatomiſchen Brief, als einen öffentlichen und vollkommenen Beweis meiner Hochſchätzung gegen Sie, an.

Nun zur Sache ſelbſt.

Wie

Biennium eſt ex quo prodierunt in lucem obſervationes meae anatomicae, quae ab autoribus recenſionum librorum novorum vulgo ſic dictarum *Monthly Review*, tam benigne arreptae fuerunt, ut iisdem multas attribuerint laudes.

Itaque hiſce Viris celeberrimis, plane mihi incognitis hac occaſione publicas ago gratias pro hac immerita laude; et fateor plurimum ab hiſce viris clariſſimis me incitatum fuiſſe, quo minus labores inchoatos continuarem, verum etiam alios, multo difficiliores ſuſciperem.

Duas, obſervationibus anatomicis adjeci, ut TIBI notum erit, VIR ILLVSTRIS, icones venarum capitis, quarum prima exhibet inter reliquas venas faciei, eas, quae ad oculi externas partes vergunt. Secunda icon ſiſtit originem venae ophthalmicae ex ramo profundo venae facialis internae natae.

Itaque animus mihi eſt plenam dare hiſtoriam omnium venarum, quas oculus accepit, et inprimis venas adhuc ignotas, retinae membranae, corporis vitrei, capſulae lentis cryſtallinae et corporis ciliaris perſpicuas reddere.

Per-

Wie ich vor zwei Jahren meine anatomiſchen Bemerkungen der gelehrten Welt mittheilte, wurden dieſe von den Verfaſſern der gelehrten Nachrichten, Monthly Review genannt, gütig und mit vielem ihnen beygelegten Lobe aufgenommen.

Dieſen vortreflichen Männern, die mir völlig unbekannt ſind, ſage ich alſo hiemit öffentlich für dieſes unverdiente Lob Dank, und ich muß dieſen vortreflichen Männern bekennen, daß ſie es ſind, die mich ermuntert, nicht allein die angefangene Arbeit fortzuſetzen, ſondern auch weit wichtigere zu nnternehmen.

Ihnen, Wohlgebohrner Herr, wird es bekannt ſeyn, wie ich meinen anatomiſchen Beobachtungen zwo Abbildungen der Venen des Kopfs beygefüget, von welchen die erſte auch diejenigen Venen abbildet, die zu den äuſſern Theilen des Auges hinlaufen. Die zwote ſtellet den Urſprung dererjenigen Venen des Auges vor, die aus dem tiefen Aſt der Angeſichts-Blutader entſtanden ſind.

Ich habe mir alſo vorgenommen, eine vollſtändige Geſchichte aller Venen, die das Auge erhalten, zu liefern, und beſonders die bisher noch unbekannt geweſenen Venen der Netzhaut, der gläſernen Feuchtigkeit, der Capſel der Criſtallinſe, und des Sternbandes deutlich zu beſchreiben.

Der

Perilluſtris eques *de Haller*, de venis oculi ita ſcribit, in Tomo quinto elementorum phyſiologiae pagina 439. „Venae, quam arteriae minus „notae ſunt, neque ſatis plena exſtat „earum hiſtoria, etſi aliqua ego pro„tuli, et plura *Zinnius*, nondum ve„ro de venis vitrei corporis et lentis „cryſtallinae et corporis ciliaris, ſa„tis conſtat."

A vena centrali retinae initium faciam.

Multum de hac vena ſcriptum fuit, et tot praeſtantiſſimi inciſores de vena centrali retinae diſſeruerunt, ut mirum ſit, eam aciem eorum ingenii fugere potuiſſe, at quaedam, eademque ſingularis cauſa ſubeſſe, cur hoc ita acciderit, mihi videtur.

Omnes autores, qui praeclaras nobis reliquerunt obſervationes de venis retinae, arterias ſimul cum venis replerunt, experimenta vero docent, facillimum eſſe tranſitum liquidi injecti ex arteriis in venas.

In tanta itaque ſubtilitate venas ab arteriis, nec lincei oculi, nec ipſi armati oculi diſtinguere valent. Haec eſt vera cauſa cur anteceſſoribus meis gloria inventionis venarum reti-

Der Hochwürdige Herr Ritter v. Haller, druckt ſich in dem fünften Bande ſeiner Anfangsgründe der Phyſiologie, Seite 439. von den Venen des Auges folgendergeſtalt aus: „Es ſind die „Blutadern weniger als die Schlagadern „bekannt, und man hat zur Zeit noch kei„ne vollkommene Geſchichte von denſel„ben, wiewohl ich einiges darüber, Zinn „aber viel mehreres darüber geſchrieben, „doch hat man von der Blutader des „Glaskörpers, der Criſtallinſe und des „Sternbändchens noch keine hinlängliche „Kenntniß."

Mit der mittlern Blutader der Netzhaut werde ich den Anfang machen.

Von dieſer Blutader iſt viel geſchrieben, und ſo viele vortrefliche Zergliederer haben über die Centralvene geſtritten, ſo daß man ſich verwundern muß, wie dieſelbe ihren ſcharfſichtigen Unterſuchungen habe entfliehen können; es ſcheinet mir daher eine ganz beſondere Urſache verborgen zu ſeyn, warum ſich dieſes ſo zugetragen.

Alle Schriftſteller, welche uns vortrefliche Beobachtungen von den Venen der Netzhaut hinterlaßen, haben die Arterien zugleich mit den Venen angefüllt; es lehren aber die Verſuche, daß der Uebergang der eingeſpritzten Materie aus den Arterien in die Venen ſehr leicht ſey.

Es kann daher bei der ſo großen Feinheit der Theile, weder das ſchärfſte noch bewafnete Auge die Venen von den Arterien unterſcheiden. Dieſes iſt alſo die wahre Urſache, warum man meinen vortreflichen Vorgängern nicht die Ehre der Erfindung der Venen der Netzhaut wird bei-

retinae minus tribui poſſit. Experientia magiſtra hoc optime percepi, quotiescunque veſtigia anteceſſorum meorum clariſſimorum *Ruyſchii, Hovii, Zinnii, Albini,* excellentiſſimi Profeſſoris anatomiae Gœttingenſis, *Wriesbergii,* et perilluſtris *Halleri* ſequerer, nil amplius mihi videre contigit, quam quod viderunt hi ipſi, hoc eſt, quotiescunque per arterias inſtituebam expletionem vaſorum oculi, venae ſemper ſimul cum arteriis repletae fuerunt, ſed indagatio originis, decurſus, atque finis venarum confuſa ſemper atque adeo difficilis erat, ut certi quid numquam potuerim determinare.

Itaque cum omnes arterias oculi, excepta unica centrali, optime jam a perilluſtri *Hallero* deſcriptas eſſe noverim, et a me uſque ad nauſeam repletae ſint, arterias non amplius replevi, ſed ſolae venae a me injectae fuerunt.

Equidem non diffitendum eſt, multis difficultatibus laborare negotium, et felicem expletionis venarum ſucceſſum non ita quam arteriarum eſſe in noſtra poteſtate, propter innumerabiles valvulas venarum capitis, vi urgenti reſiſtentes.

beilegen können. Aus der Erfahrung weis ich ſehr wohl, ſo oft ich den Fusſtapfen meiner würdigen Vorgänger, des Ruyſch, Hovius, Zinn, Albinus, des vortreflichen Profeſſors der Anatomie zu Göttingen Herrn Wriesberg, und des hochwürdigen Herrn v. Hallers gefolget bin; ſo habe ich nichts mehr ſehen können, als ſie bereits geſehen hatten, das heiſt, ſo oft ich die Gefäße des Auges durch die Arterien anfüllete, wurden die Venen des Auges beſtändig zugleich mit angefüllet, wodurch alſo die Unterſuchung des Urſprungs, des Fortganges und des Endes der Venen beſtändig dunkel, und ſo ſchwer wurde, daß ich etwas gewiſſes zu beſtimmen nie im Stande war.

Weil alſo alle Arterien des Auges, die einzige Centralarterie des Auges ausgenommen, bereits von dem hochwürdigen Herrn v. Haller beſchrieben worden, und ich auch dieſelben bis zum Eckel bereits angefüllet hatte; ſo habe ich mich nicht mehr mit der Anfüllung der Arterien, ſondern blos allein der Venen beſchäftiget.

Ich muß bekennen, es iſt dieſes eine Arbeit, die vielen Beſchwerlichkeiten unterworfen iſt, und die Anfüllung der Venen des Kopfs iſt wegen der vielen Klappen, welche dem Triebe der Einſprützung widerſtehen, nicht ſo leicht als der Arterien.

Neque hoc a me omittendum eſt, ſi felicem injectionis ſucceſſum ſperare velimus, repletionem per ipſam cavam ſuperiorem prope cor inſtitui debere, ligatis antea venis, quae ad thoracem et extremitates ſuperiores decurrunt, et quidem hanc ob cauſam, ut venae vertebrales ſimul repleantur, hae enim multas eaſque inſignes ineunt anaſtomoſes cum ramis venae jugularis, cujus propagines ad ſinum cavernoſum et oculum migrant.

Itaque integrum fere corpus ad Solas venas oculi inveſtigandas adhibendum eſt. Hinc talia experimenta exiſtunt pretioſa, ſive reſpicias ad numerum cadaverum, ſive ad impenſas.

Aſt hoc et nullo alio modo decurſus venarum oculi interiorum determinari poteſt.

Vena centralis retinae tamquam inventum perilluſtris *Halleri*, interdum eſt ophthalmicae cerebralis propago, interdum quod ſaepius imo ſaepiſſime accidere ſolet ex ſinu cavernoſo oritur inter originem rectorum muſculorum oculi, externi et inferioris.

Exhi-

Auf gleiche Art muß ich auch noch dieſes erinnern, wenn man ſich einen glücklichen Erfolg von der Einſprützung verſprechen will; ſo muß die Anfüllung der Venen durch die obere Hohlader nahe am Herzen geſchehen, nachdem zuvor alle diejenigen Blutadern unterbunden worden, welche ihren Lauf nach dem Bruſtkaſten und den obern Gliedmaßen richten, dieſes muß aus der Urſache geſchehen, damit die Wirbelbeinblutadern zugleich mit angefüllet werden, denn dieſe machen viele und ſehr groſſe Verbindungen mit der äuſſern Halsader, die ihre Zweige nach dem unförmlichen Blutbehalter neben dem Sattel (Sinus cavernoſus) und nach dem Auge ſendet.

Die bloſſen Venen des Auges alſo allein anzufüllen, muß man faſt einen ganzen Leichnam anwenden, es müſſen daher dergleichen Verſuche ſehr koſtbar werden, man nehme Rückſicht entweder auf die Menge der Körper oder auf die Koſten.

Aber nur allein auf dieſe und auf keine andere Art kann der wahre Lauf der innern Venen des Auges beſtimmet werden.

Die Centralvene der Netzhaut, als eine Erfindung des hochwürdigen Herrn v. Hallers, entſtehet zuweilen aus der Gehirnaugenblutader, zuweilen welches am gewöhnlichſten iſt, aus dem unförmlichen Blutbehalter neben dem Sattel, zwiſchen dem Urſprung des äuſſern und untern graden Muskels des Auges.

Wenn

Exhibitis pluſculis furculis ad perioſtium et pinguedinem orbitae, ea perforat oblique a poſterioribus, verſus anteriora, et ab exterioribus verſus interiora, vaginam nervi optici, cui, et exteriori faciei nervi optici dat furculos minutiſſimos, mox paulatim profundius ſe immergit in ſubſtantiam pulpoſam nervi optici, in cujus denique centro properat ad bulbum ipſum.

Ante ingreſſum in bulbum, truncus venae centralis ſimplex arteriaeque centralis ſocius eſt, ubi vero nervi optici ſubſtantia medullaris per foraminula laminae cribroſae intra craſſitiem ſcleroticae, poſitae penetravit, ut in retinam nunc ſeſe expandat, truncus venae centralis per maximum foraminulorum laminae cribroſae pariter penetrat atque ſtatim, antequam retina ex anguſtiori principio in choroideae ſimilem concentricam ſphaeram expandatur, in tres plerumque dividitur ramos, qui per omnem ambitum ſuperficiei internae retinae innumerabilibus anaſtomoſibus inter ſe factis decurrunt, tandem omnes ac ſinguli hi ramuli venoſi retinae, verſus anteriorem terminum retinae cum venis corporis ciliaris conjunguntur.

Wenn ſie einige Zweige zu der Beinhaut und Fett der Augenhöhle abgegeben, ſo durchbohret ſie ſchief von hinten nach vorne und von auſſen nach innen die Scheide des Sehnervens, welchem und der äuſſern Fläche des Sehnervens ſie einige Aeſte mittheilet, hierauf dringet ſie tieffer in die markichte Subſtanz des Sehnervens, in deſſen Mittelpunkt ſie endlich in den Augapfel dringet.

Vor dem Eingange in den Augapfel iſt der Stamm der Centralvene einfach und wird von der Centralarterie begleitet, wo aber die markichte Subſtanz des Sehnervens durch die Oeffnungen der durchlöcherten Siebplatte (lamina cribroſa) welche innerhalb der undurchſichtigen Hornhaut ſich befindet, durchgedrungen iſt, um ſich nunmehro in die Netzhaut auszudehnen, da dringet der Stamm der Centralvene gleichfals durch eine der gröſſeſten Oeſnungen der durchlöcherten Siebplatte, und zertheilt ſich, ehe die Markhaut mit ihrem zugeſpitzten Urſprung ſich in eine der Aderhaut ähnliche Kugel ausdehnet, mehrentheils in drei Aeſte, welche in der ganzen innern Fläche der Netzhaut, nachdem dieſelbe unzählbare Verbindungen untereinander gemacht, ſich ausbreiten, und endlich gegen das vordere Ende der Netzhaut mit den Venen des Sternbandes ſich vereinigen.

Quo distinctior mea de venis oculi profundioribus tractatio sit, ea adhuc adferam, quae multa a me instituta atque saepius repetita experimenta, me de genuino decursu arteriae centralis docuerunt.

Quando arteria centralis, quam, uti constat, ophthalmica gignit, socia vena centrali ad eam sedem retinae pervenerit, ubi in figuram globiformem mutatur, et vena retinae centralis sic dicta in tres vel quod rarius est in quatuor furculos finditur, non, ad exemplum venae suae sociae ramosa fit, sed ea simplici suo trunco, nullis datis furculis ad retinae faciem interiorem humori vitreo contermi-nam, serpit per vitreum humorem, inde progreditur versus anteriorem terminum membranae hyaloideae, ubi lens crystallina cum sua capsula ope ciliaris zonulae *Zinnii* firmiter cum membrana hyaloidea cohaeret, et cum sua superficie posteriori magis convexa, anteriori faciei vitrei humoris respondet.

In hoc itinere arteria centralis ramosa fit, ita ut ex uno trunco centralis retinae oriantur innumerabiles furculi, quorum minimi ramulis lateralibus in ipsas cellulas corporis vitrei

Meine Abhandlung von den tieffern Venen des Auges deutlicher zu machen, werde ich dasjenige von der Centralarterie des Auges noch anführen, welches ich durch viele und oft wiederholte Versuche bestätiget gefunden habe.

Sobald die Centralarterie, die, wie bekannt, ihren Ursprung von der Augenschlagader nimmt, in Gesellschaft der Centralvene an denjenigen Ort der Netzhaut gekommen ist, wo dieselbe die kugelförmige Gestalt erhält, und die so genannte Centralvene in drei oder welches seltener ist, in vier Zweige sich spaltet, wird die Centralarterie nicht nach dem Beispiel der neben ihr anliegenden Centralvene in Zweige zertheilet, ondern es gehet dieselbe mit ihrem einfachen Stamm, ohne die mindesten Aeste nach der innern Fläche der Netzhaut, welche den Glaskörper berühret, abzugeben, durch den Glaskörper durch, bis an den vordern Umfang der Glashaut, wo die Cristallinse mit ihrer Capsel durch Zinns zonula ciliaris fest mit der Haut des Glaskörpers zusammen hänget, und mit der hintern mehr runden Fläche sich an die vordere Fläche des Glaskörpers anleget.

Auf diesem Wege giebt sie Aeste von sich, dergestalt, daß aus einem einzigen Stamm der Centralarterie unzählbare kleine Zweige entstehen, von welchen die allerkleinsten seitwärts in die Zellchen des Glaskörpers dringen, die grössern aber sich

vitrei diſperguntur, maximi vero in membranae corporis vitrei anteriorem finem terminantur.

Quae huc uſque de itinere arteriae centralis protuli, generalia ſunt, nunc ſpecialem indicabo hiſtoriam diſtributionis ejusdem.

Omnes adhuc mihi noti clariſſimi inciſores, qui de arteria centrali retinae ſcripſerunt, contendunt, arteriam centralem quando per majusculum foramen laminae cribroſae ad retinam pertingit, eandem pluſculos ramulos ad retinae faciem internam mittere, deinde vero diſcedere a centrali arteria, ramum, qui per medium humorem vitreum ad faciem poſteriorem capſulae lentis pervenit, in cujus capſula in plurimos ramulos diviſus terminatur.

Ut omnia rite tractentur, diſtinguamus oculum adulti, ab oculo foetus.

In oculo hominis adulti res ſic ſe habet. Arteria centralis retinae cum trunco ſuo per foramen laminae cribroſae penetrans, nullos mihi viſa fuit mittere ramos ad internam faciem retinae. In oculis licet bene vaſa repleta fuerunt, adhibitis optimis microſcopiis neque minimum fur-

ſich an dem vordern Umfange der Glashaut endigen.

Was ich bisher von der Centralarterie vorgetragen habe, iſt nur die allgemeine Eigenſchaft dieſer Arterie, nunmehr werde ich die beſondere Geſchichte derſelben durchgehen.

Alle bisher mir bekannte und berühmte Zergliederer, welche von der Centralarterie der Netzhaut geſchrieben haben, behaupten, daß die Centralarterie, wenn dieſelbe durch ein anſehnliches Loch der Siebplatte durchgedrungen, dieſelbe viele Zweige nach der innern Fläche der Netzhaut ſchicke, hierauf aber ginge ein anſehnlicher Aſt der Centralarterie durch die Mitte des Glaskörpers nach der hintern Fläche der Capſel der Criſtallinſe, und nachdem er ſich in viele Zweige zertheilet, endige er ſich daſelbſt in der Capſel der Criſtallinſe.

Um alles gehörig auseinander zu ſetzen, ſo wollen wir das Auge eines erwachſenen Menſchen von dem Auge eines Kindes unterſcheiden.

In dem Auge eines erwachſenen Menſchen verhält ſich die Sache ſo; die Centralarterie der Netzhaut, indem ſie mit ihrem Stamm durch eine Oefnung der Siebplatte durchgehet, giebt nicht die mindeſten Zweige zu der innern Fläche der Netzhaut. Ich habe nie in ſolchen Augen, deren Gefäſſe ſehr glücklich eingeſprützet waren, ſelbſt wenn ich mich ſehr guter Vergröſſerungsgläſer bedienet

 habe,

ſurculum videre licuit, qui ad reti nam migrat.

Notatu digna ſunt verba praeſtantiſſimi *Zinnii* in ſua Deſcriptione anatomica oculi humani, pagina 244. „Ramuli hi venoſi per retinam di„ſperſi, pauciores quidem ſed am„pliores arteriolis mihi viſi ſunt, „quod imprimis in infante, ubi cera „erant repleti, egregie apparuit, et „ad credendum fere adducor, va„ſcula ſanguine plena, in retina hu„mana et aliis et mihi frequentiſſime „viſa, forte potius propagines, ve„noſas quam arterioſas fuiſſe."

Ex his itaque elucet, praeſtantiſſimum *Zinnium* jam dubium animi fuiſſe de arteriis retinae, qui de reliquis partibus oculi tam diſerte ſcripſit, cui vero meliora experimenta de venis retinae defuerunt.

Periculis ſaepiuscule a me inſtitutis nunc jam pro certo pronunciare poſſum, etſi non libenter virum clariſſimum *Moellerum*, erroris inſimulem, qui in diſſertatione anatomica Halae Magdeburgicae 1749. habita arterias retinae depinxit, „vaſa ab „illo depicta non arterias eſſe, ſed „venas, per injectionem ex anaſto„moſi arteriarum oculi cum venis, „repletas." Ita-

habe, Zweige ſehen können, welche zu der Netzhaut hingegangen wären.

Die Worte des vortreflichen Hr. Zinns ſind ſehr merkwürdig, welche wir in ſeiner anatomiſchen Beſchreibung des menſchlichen Auges S. 244 leſen: „Dieſe „kleine Venen, welche ſich in der Netz„haut zerſtreuen, ſind mir zwar der An„zahl nach weniger, aber gröſſer als „die Arterien vorgekommen, welches „beſonders in einem Kinde, wo die Ge„fäße mit Wachs eingeſprützet waren, „ſehr ſchön zu ſehen war, und beinahe „fange ich an zu glauben, daß die mit „Blut angefüllte Gefäße in der menſchli„chen Netzhaut, welche ich und andere ge„ſehen haben, vielmehr Venen als Arte„rien geweſen ſind."

Hieraus ſiehet man alſo daß der vortrefliche Zinn in Anſehung der Venen der Netzhaut ſchon zweifelhaft geweſen ſey, der ſonſt die übrigen Theile des Auges ſehr ſchön beſchrieben, welchem aber beſſere Verſuche von den Venen der Netzhaut gemangelt haben.

Ich kann nunmehr durch öfters angeſtellte Verſuche ganz gewiß behaupten, ohngeachtet ich nicht gern den berühmten Hr. Möller eines Irrthums beſchuldige, welcher in ſeiner im Jahr 1749. zu Halle gehaltenen anatomiſchen gelehrten Streitſchrift, die Arterien der Netzhaut abgebildet hat, „daß die von ihm abgebildete Ge„fäße nicht Arterien ſind, ſondern Ve„nen, welche beim Einſprützen durch die „Verbindung der Arterien mit den Ve„nen angefullet worden ſind."

Itaque truncus arteriae ſic dictae centralis retinae trunco ſuo, perforata membrana hyaloidea, per medium humorem vitreum migrat, ſpargitque ad cellulas corporis vitrei ſurculos, quando vero arteria centralis pervenit ad eum locum, ubi capſula lentis propter convexitatem poſteriorem lentis, in concavitate quadam corporis vitrei recipitur, atque ubi membrana hyaloidea ad ambitum capſulae lentis in laminam poſteriorem zonulae ciliaris *Zinnii* continuata, firmiter cum capſula cohaeret, tunc truncus arteriae centralis in innumerabiles finditur ſurculos, qui ad ambitum capſulae lentis decurrendo reflectuntur atque recurrunt ad poſteriorem convexitatem capſulae lentis, qua perforata oſculis patulis ſubtiliſſimis in capſula lentis terminantur. Haec ſunt vera organa ſecretoria, quae liquidum illud, lentem ſic dictam deponunt.

Ergo arteria centralis non recta per humorem vitreum antrorſum tendit, et in parte poſteriori capſulae lentis ea in multos ramulos dividitur, qui radiorum inſtar, ex trunco orti, ipſam capſulam perforant, uti *Zinnius* in Deſcriptione anatomica oculi

Es gehet alſo der Stamm der ſo genannten Centralarterie, nachdem er die Glashaut durchbohret, durch die Mitte des Glaskörpers durch, und theilet den Zellchen des Glaskörpers Zweige mit. Nachdem aber die Centralarterie an denjenigen Ort des Glaskörpers angelanget, wo die Capſel der Criſtallinſe wegen der hintern Convexität der Criſtallinſe, in einer beſondern Aushöhlung des Glaskörpers aufgenommen wird, und wo die Glashaut, welche an den Umfange der Capſel der Criſtallinſe ſich mit der hintern Platte des Zinns zonulæ ciliaris verbindet, feſt mit der Capſel zuſammen hänget; denn wird hieſelbſt der Stamm der Centralarterie in unzählbare Zweige zerſpaltet, welche nach dem Umpfange der Capſel der Criſtallinſe hinlaufen, ſich zurücke ſchlagen, und nach der hintern convexen Fläche der Capſel hinlauffen, die Capſel durchbohren, und ſich mit den allerfeinſten Oefnungen in der Capſel eröfnen. Dieſe ſind die wahren Abſonderungswerkzeige, welche denjenigen flüßigen Cörper den man die Criſtallinſe nennet abſondern.

Es gehet alſo die Centralarterie nicht gerades Weges durch die Mitte des Glaskörpers zu der hintern Fläche der Capſel der Criſtallinſe hin, und wird daſelbſt nicht, wie Zinn in ſeiner anatomiſchen Beſchreibung des menſchlichen Auges Cap. V. § 4. Tab. VII. Fig. 2. & 3. und Albinus in ſeinen Annotationibus academicis Lib. I. Cap. VII. Tab. I.

Fi-

oculi humani Cap. V. §. 4. Tab. VII. figur. 2. et 3., et *Albinus* annotationum academicarum Lib. I. Cap. VII. Tab. I. fig. 4. et 5. talem decursum arteriae capsulae lentis descripserunt, atque delinearunt, sed uti ex figura adjecta patebit, capsula lentis accipit ramos ab omni ambitu membranae hyaloideae versus posteriorem convexitatem capsulae lentis recurrentes.

In oculo foetus major elegantia distributionis arteriae centralis appa-ret.

TIBI, VIR ILLVSTRIS, Anatomicorum PRINCIPI, praestantissimi Inventi debetur laus, cum nemo ante TE hujus rei mentionem fecerit, id quod explicitum legimus in TVO libro candore et eruditione pleno, *Medical commentaries* Parte prima pagina 63.

In foetu, existente adhuc membrana pupillari, arteria centralis triplici modo suos emittit surculos:

Primo, ut in adulto in omni ambitu membranae corporis vitrei remittit vasa ad posteriorem faciem lentis.

Deinde in ambitu capsulae lentis, ubi arteria centralis suos ramulos ver-

Figur IV. V. es beschreiben und abbilden lassen, in viele Aeste zertheilet, welche als Strahlen aus einem einzigen Stamm entstanden, die Capsel durchbohren, sondern, wie aus beigefügter Figur wird zu ersehen seyn, die Capsel der Cristallinse erhält Zweige, welche sich von dem ganzen Umfange der Glashaut, nach der hintern Convexität der Capsel zurück schlagen.

Das Auge eines Kindes zeiget uns eine noch schönere Ausbreitung der Centralarterie.

Ihnen, Wohlgebohrner Herr, als einem der vorzüglichsten Zergliederer, gebühret die Ehre dieser Erfindung, da niemand vor Ihnen dieser Sache Erwähnung gethan, und welches wir in Ihrem mit vieler Aufrichtigkeit und Gelehrsamkeit geschriebenen Werk, *Medical commentaries*. Th. 1. Seite 63 aufgezeichnet finden.

In einem Kinde, wo die Sternmembran noch vorhanden ist, giebet die Centralarterie auf eine dreifache Art Aeste von sich ab:

1) Sendet sie wie in dem erwachsenen Menschen von dem Umfange der Glashaut nach der hintern Fläche der Capsel der Cristallinse, Aeste.

2) Von eben dem Umfange der Capsel, wo Zweige nach der hintern Fläche fortgingen,

verſus poſteriora lentis remiſit, ea mittit pluſculos ſurculos ad anteriorem faciem capſulae lentis;

Et denique ex eadem arteria centrali; eodem loco, hoc eſt in ambitu lentis proſiliunt ramuli, qui pertingunt ad faciem poſticam membranae pupillaris.

Pulcherrimam hanc conditionem arteriae centralis, quae numquam verbis ſatis deſcribi poteſt, iconibus illuſtrare conatus ſum, quam peritiſſimus artifex *Hopffer* ſumma diligentia ope vitri bene augentis depinxit.

In Tab. III. Fig. 2. videmus ramos arteriae centralis migrare ad ipſam membranam corporis vitrei, et ad ſuperficiem anteriorem et poſteriorem capſulae lentis cryſtallinae.

Tab. III. Fig. 3. monſtrat pupillarem membranam manu ſuſpenſa atque prudenter detractam, in cujus facie poſteriori, quae lentem reſpicit, videmus ramos ſolutos ab arteria centrali venientes, ad poſticam faciem membranae pupillaris diſcedere, reliqui ramuli membranae pupillaris depicti, ſunt illi, qui veniunt ab arteriis ciliaribus, quique pingunt anticam faciem membranae pupillaris.

gingen, da giebt ſie Aeſte, die ſich über die vordere Fläche der Criſtallinſe ausdehnen.

3) Von der Centralarterie entſtehen an demſelben Ort des Umfangs der Capſel der Criſtallinſe viele Zweige, die nach der hintern Fläche des Sternbandes hingehen.

Dieſe vortrefliche Ausbreitung der Centralarterie, welche mit Worten nicht genug ausgedrückt werden kann, habe ich mich bemühet, durch Zeichnungen zu erläutern, die der ſehr geſchickte Künſtler Herr Hopffer durch vielen Fleiß und vermittelſt eines Vergröſſerungs-Glaſes abgezeichnet hat.

Auf der dritten Tafel in der zweiten Figur ſehen wir die Aeſte der Centralarterie, wie ſie zur Glashaut, zu der vordern und zu der hintern Fläche der Capſel der Criſtallinſe fortgehen.

Die dritte Figur auf der dritten Tafel ſtellet die Sternhaut vor, welche ſehr langſam und mit vieler Vorſicht abgelöſet worden; an der hintern Fläche derſelben, welche gegen die Criſtallinſe hingekehret iſt, ſehen wir die von der Centralarterie abſtammende Aeſte nach der hintern Fläche der Stern-Membran fortlaufen, welche bei Ablöſung der Stern-Membran zerriſſen worden. Die übrigen in der Stern-Membran abgebildeten Zweige ſind diejenigen, welche von den arteriis ciliaribus abſtammen, und in der vordern Fläche derſelben ſich ausdehnen.

Si deinde crescente aetate foetus, quod plerumque inter septimum et octavum, interdum inter octavum et nonum a conceptione mensem accidere solet, membrana pupillaris deletur, furculi arteriosi pupillares evanescunt.

Statim post partum foetus, furculi arteriosi, qui anteriorem faciem capsulae lentis pingunt, ita contrahuntur, ut aegerrime repleantur, imo aliquot menses post partum, illi jam ita angustati sunt, ut non amplius vi urgentis repletionis cedant, quomodocunque administretur repletio.

In adultis nunquam furculos arteriosos, qui in convexitate anteriori lentis ludunt, replere potui. In adultis tantum bis ramulos in anteriore facie lentis distributos replere potui, et quidem in subjectis, ubi summa inflammatio oculorum aderat, injectio tam feliciter successit, ut non tantum arteriae lentis in utraque convexitate per repletionem turgerent, verum etiam vasa corneae elegantissime infarctae fuerint, sed hi casus sunt rariores, qui ad statum ordinarium applicari non possunt.

Circa ea quae huc usque de venis retinae protuli sequentia observo:

1) Re-

Wenn nachmahls mit dem zunehmenden Alter des Kindes, welches mehrentheils zwischen dem 7ten und 8ten oder zuweilen zwischen dem 8ten und 9ten Monate nach der Empfängniß zu geschehen pfleget, die Stern-Membran verschwindet, so verschwinden auch zu gleicher Zeit mit dieser Membran ihre Arterien.

Gleich nach der Geburt des Kindes ziehen sich die Schlagadern, welche die vordere Fläche der Capsel der Cristallinse bemahlen, so zusammen, daß man sie nicht anders als nur höchst beschwerlich anfüllen kann; ja einige Monate nach der Geburt haben sich diese Zweige schon so verengert, daß sie sich ganz und gar nicht mehr anfüllen lassen, so viel Kunstgriffe man auch bey der Einsprützung anwenden mag.

In völlig erwachsenen Menschen habe ich die Schlagadern an der vordern Fläche der Capsel der Cristallinse nie anfüllen können. In Erwachsenen hat es mir nur zweimahl geglücket, die Arterien an der vordern Fläche der Capsel der Cristallinse anzufüllen, und zwar in Leichnamen, deren Augen auf das heftigste entzündet waren. Die Einsprützung geschahe so glücklich, daß nicht allein die Arterien an beiden Flächen der Capsel der Cristallinse, sondern auch der durchsichtigen Hornhaut auf das schönste angefüllet wurden. Allein dieses sind seltene Fälle, die man nicht auf den gewöhnlichen Zustand anwenden darf.

Aus demjenigen, was ich bishero von den Venen der Netzhaut vorgetragen habe, ziehe ich folgende Schlüsse:

1) Die

1) Retinam nullas accipere arterias a centrali arteria.

2) In corporibus junioribus repletionem venarum retinae faciliorem esse, increscente vero aetate difficiliorem.

3) Retinam esse membranam simplicem medullarem in cujus interna superficie venae repunt, quae vero in oculo feliciſſime repleto per ejusdem superficiem externam pellucent, uti Tab. I. Fig. 2. monstrat.

4) Membranam sic dictam vasculosam *Ruyschii* et *Albini* esse nil aliud nisi tomentum illud venosum quod destructa parte medullari remanet.

Sequitur alterum genus venarum oculi profundiorum, quod complectitur venas capsulae lentis crystallinae et corporis vitrei.

Harum venarum historia apud autores est valde obscura, cum vero a venis corporis ciliaris oriantur, de membrana choroidea itaque pauca dicam.

Interim, VIR ILLVSTRIS, permitte, ut observationem adferam de oculis aethiopum.

Primis diebus mensis Martii praeteriti anni regnante frigida tempestate, jam

1) Die Netzhaut erhält keine Aeste von der Centralarterie.

2) In jüngern Cörpern kann man die Venen der Netzhaut leichter anfüllen, als in alten Personen.

3) Die Netzhaut ist eine einfache markichte Membran, in deren inwendigen Fläche die Venen ausgedehnet sind, welche aber in sehr glücklich ausgesprützten Augen an der äussern Fläche der Netzhaut durchscheinen, wie dieses die zweite Figur auf der ersten Tafel deutlich zeiget.

4) Die vaskulöse Membran des Ruysch und Albinus ist nichts anders als ein venöses Netz, welches zurück bleibet, wenn die markigte Substanz weggeschaffet wird.

Nunmehro folget die zwote Gattung der tieffern Venen des Auges, welche die Venen der Capsel der Cristallinse und des Glaskörpers unter sich begreift.

Die Geschichte dieser Venen ist bei den Schriftstellern sehr dunkel, da aber diese Venen von den Venen des Sternbandes entstehen, so werde ich nur etwas sehr weniges von dem Aderhäutchen anführen.

Erlauben Sie mir, Wohlgebohrner Herr, daß ich bei dieser Gelegenheit meine Beobachtungen von dem Auge eines Mohren vortragen darf.

In den ersten Tagen des Märzmonates in verwichenem Jahre, wo die Witte-

 rung

jam dudum exoptatam nactus sum occasionem aethiopem cultro anatomico subjicere. Equidem jam decem abhinc annis talis occasio mihi data fuit, sed potius furtiva erat dissectio, hinc non multum de hoc aethiope afferre possum.

Aethiops cujus cadaver praeterita hieme non anxie, sed satis commode dissecui, erat triginta circiter annorum, et ulcere pulmonali extinctus.

Cum mihi animus erat structuram atque colorem cerebri et oculorum investigare, omni studio atque cura has partes perlustravi.

Primo repetii experimenta antecessoris mei *Illustris Meckelii*, de majori tenacitate atque duritie substantiae medullaris cerebri, deprehendi eam in hoc aethiope duriorem quam ordinarie in Europaeis esse solet, et fere tantae tenacitatis, ut in nonnullis hominibus mente captis. Nullum vero discrimen respectu coloris substantiae medullaris deprehendere potui.

Beatus *Meckelius* vidit substantiam medullarem in aethiope juniori duodecim annorum ex coeruleo nigro colore tinctam. Histoire de l'academie

rung noch sehr kalt war, erhielt ich die mir längst gewünschte Gelegenheit einen Mohren anatomisch zu untersuchen. Ich hatte zwar schon vor 10 Jahren eine solche Gelegenheit, da aber die Untersuchung nur verstohlner Weise geschehen durfte, so kann ich auch hievon nur wenig anführen.

Der Mohr, dessen Leichnam ich im vorigen Winter nicht mehr ängstlich sondern nach aller Bequemlichkeit untersuchet habe, war ohngefehr 30 Jahr alt und an einem Lungengeschwür gestorben.

Weil ich mir also vorgenommen hatte, den Bau und die Farbe des Gehirns und der Augen zu untersuchen, so habe ich auch den allergrösten Fleiß und Vorsicht bei Untersuchung dieser Theile angewendet.

Zuerst wiederholte ich die Versuche meines vortreflichen Vorgängers des Herrn Professor Meckels über die mehrere Zähigkeit uud Härte der markigten Substanz des Gehirns. Ich habe dieselbe in diesem Mohren fester als sie ordentlicher Weise in den Europäern zu seyn pfleget, und fast von einer solchen Zähigkeit, wie sie bei einigen am Verstande gestörten Menschen zu seyn pfleget, gefunden. Was aber die Farbe der markigten Substanz anbelanget, so habe ich nicht den allermindesten Unterschied wahrnehmen können.

Der seelige Meckel sahe in einem jungen Mohren von 12 Jahren die markigte Substanz blauschwärzlich gefärbet, histoire de l'academie roïale des Sciences et belles Lettres de Berlin l'année

1753.

mie royale des ſciences et belles Lettres année 1753. In alio aethiope adulto deprehendit colorem ſubſtantiae medullaris ex bruno nigrum. Hiſtoire de l'academie royale des ſciences et belles lettres année 1757.

In aethiope meo diſſecto color omnium partium medullarium cerebri, cerebelli et oblongatae erat perfecte albus. Subſtantia vero corticalis cerebri quae in europaeis cineritii coloris eſt, in hoc aethiope paulo obſcurioris, hoc eſt ex cineritio bruni coloris eſt, haec permutatio coloris mihi oriri videtur a ſanguine, qui ad ſubſtantiam corticalem fertur. Sanguis enim aethiopum valde differt a ſanguine europaeorum, ſpirat odorem volatilem nauſeoſum, habet colorem nigrum et conſiſtentiam viſcoſam, ita, ut ſi digitis tangitur facile in filos duci poſſit.

In hoc et in alio ante decennium diſſecto, cadaver licet adhuc recens eſſet, odor ſpecificus nauſeoſus, illi ſimilis, qui in cane aperto ſentitur, nares feriebat.

In oculo aethiopis haec obſervavi:

Sclerotica, ubi illius parti anticae conjunctiva membrana adhaeret, obducitur

1753. In einem andern erwachſenen Mohren fand er die markigte Subſtanz des Gehirns ſchwarzbraun. Man leſe in der histoire de l'academie roïale des Sciences et belles Lettres de Berlin l'année 1757.

In dem Mohren, den ich unterſuchet habe, war die markigte Subſtanz des groſſen Gehirns, des kleinen Gehirns und des verlängten Markes vollkommen weiß. Die Borke des Gehirns, welche in den Europäern aſchfarbigt zu ſeyn pfleget, war in dieſem Mohren etwas dunkeler, nemlich die Farbe der Borke ging mehr aus aſchfarbigten in die graue über; dieſe Veränderung ſcheinet mir von dem Blute zu entſtehen, welches nach der Borke des Gehirns hinbeweget wird. Denn das Blut der Mohren iſt von dem Blute der Europäer ſehr unterſchieden, es hat einen ſehr flüchtigen und eckelhaften Geruch, die Farbe iſt mehr ſchwarz, und es hat das Blut etwas ſehr klebriges an ſich, ſo daß wenn man es mit den Fingern berühret, es ſich in einen Faden ziehen läſſet.

Der Leichnam dieſes Mohren ſowohl, ohngeachtet er noch ſehr friſch war, als auch desjenigen, den ich vor 10 Jahren unterſuchete, hatte einen beſonders eckelhaften Geruch, welcher demjenigen ähnlich iſt, den man bei einem geöfneten Hunde empfindet.

An dem Auge des Mohren habe ich folgendes beobachtet:

Die undurchſichtige Hornhaut wird, wo ſich an ihrem vordern Theil die zuſammenfügende Haut anleget, mit einer dün-

ducitur tenui lamella cuticulae nigrae, hinc quoque color conjunctivae non ut in europaeis ſplendentis albedinis eſt, ſed coloris ſubfuſci.

Corneae ambitus circumſcribitur annulo nigro dimidiae lineae lato.

In ſenibus europaeis ſaepe ſimilis annulus obſervatur, qui corneae ambitum cingit, in his nigri coloris non eſt, ſed ex cineritio flavi; videtur itaque talis annulus nil aliud eſſe niſi major collectio cuticulae. Choroideae membranae facies externa nigerrima eſt, et liquidum viſcidum nigerrimum, illi ſimile quod ſub cuticula aethiopum deprehenditur, faciem internam ſcleroticae colore nigro tingit.

Facies interna choroideae membranae non ita ſe habuit, ſed potius ea a foramine per quod retina tranſiit uſque ad terminum poſteriorem corporis ciliaris, liquido ex albo gryſeo viſcido oblinita fuit, quod ſpiritu vini affuſo in tenuem lamellam mutatum fuit.

Cingulum illud, quo choroidea membrana cum ſclerotica firmiter cohaeret, ſeu orbiculus ciliaris albus eſt et purus.

Iris

nen Platte des ſchwarzen Oberhäutleins bedecket, es iſt daher auch die Farbe der weiſſen zuſammenfügenden Haut nicht wie in den Europäern glänzend weiß ſondern mehr dunkelbraun.

Der Umfang der durchſichtigen Hornhaut wird mit einem ſchwarzen Ringe umgeben, welcher faſt eine halbe Linie breit iſt.

In ſehr alten Europäern pfleget man eben einen ſolchen Ring an dem Umfange der undurchſichtigen Hornhaut zu bemerken, deſſen Farbe aber nicht ſchwarz iſt, ſondern mehr gelbgrau, es ſcheinet daher ein ſolcher Ring nichts anderes zu ſeyn als eine ſtärkere Anſammlung des Häutleins. Die äuſſere Fläche des Aderhäutleins wird mit einem ſehr ſchwarzen und klebrichten Safte bedecket, welcher demjenigen ähnlich iſt, ſo unter dem Häutlein der Mohren angetroffen wird, daher iſt auch die äuſſere Fläche des Adeehäutleins auſſerordentlich ſchwarz.

Die inwendige Fläche des Aderhäutchens verhielt ſich ganz anders, es wird dieſelbe von derjenigen Oefnung an, durch welche die Netzhaut durchgehet, bis an das hintere Ende des Sternbandes, mit einem weisgrauen klebrigten Safte überzogen, welcher im Weingeiſt in ein dünnes Plätchen verändert wird.

Dasjenige Band, durch welches das Aderhäutchen mit der undurchſichtigen Hornhaut feſt zuſammen hanget, iſt hell und weiß.

Der

Iris in aethiope nulla eſt, ejus loco obſervamus annulum membraneum nigerrimum verſus tempora latiorem, ad naſum anguſtiorem, qui pupilla perforatur.

Superficies interna iridis ſeu uvea multo pigmento nigro, ut et corpus ciliare oblinitae ſunt, unde quoque annulus mucoſus, retinae impoſitus, nigerrimus eſt.

Inter retinam aethiopis et europaei nullum diſcrimen obſervare mihi licuit, niſi quod retina in aethiope firmior mihi viſa fuit.

Redeamus nunc ad hiſtoriam venarum lentis cryſtallinae et corporis vitrei.

Eſt membrana choroidea, uti retina, ſimplex membrana, licet eam *Ruyſchius* ex duplici lamella conflatam aſſumſerit, cujus interiori laminae, filius *Ruyſchii*, nomen membranae Ruyſchianae impoſuit.

Commodius in duas ſuperficies dividitur, in externam ſcleroticae obverſam, et internam retinae reſpondentem. Alia Series venarum in ſuperficie externa deprehenditur, alia vero in facie interna.

In facie externa membranae choroideae inveniuntur venae ſic dictae vor-

Der Mohr hat ganz und gar keinen Regenbogen, ſondern an deſſen Statt bemerket man nur einen ſchwarzen Ring, welcher gegen die Schläfe breiter, und gegen die Naſe enger iſt, und der durch das Sehloch durchbohret wird.

Die innere Fläche des Regenbogens, oder die Traubenhaut, nebſt dem Sternbande ſind mit einer häufigen ſchwarzen Dinte gefärbet, daher erſcheinet auch der ſchleimige Ring auſſerordentlich ſchwarz.

Die Netzhaut des Mohren und des Europäers ſind nicht verſchieden, ausgenommen, daß mir die Netzhaut des Mohren feſter geſchienen hat.

Nunmehro wollen wir uns wieder zur Geſchichte der Criſtallinſe und des Glaskörpers wenden.

Es iſt das Aderhäutchen eine eben ſo einfache Membran, wie die Netzhaut, Ruyſch ſahe ſie zwar als aus zwo Platten zuſammen geſetzet an, und ſein Sohn gab der innern Platte den Nahmen der Ruyſchianiſchen Membran.

Weit beſſer kann das Aderhäutchen in zwo Flächen eingetheilet werden, in eine äuſſere, welche gegen die dunkele Hornhaut hingekehret iſt, und in eine innere, die die Netzhaut bedecket. Beide Flächen erhalten ganz verſchiedene Venen.

An der äuſſern Fläche des Aderhäutchens finden wir die ſogenannten krauſen

Venen

vorticoſae ſtenonis, venae ciliares longae et venae ciliares anteriores, hae venae partim ſe immergunt in internam ſuperficiem choroidis, partim decurrunt ad iridem.

De venis in ſuperficie externa membranae choroideae ambulantibus nihil habeo quod addam, tam eleganter jam a *Zinnio* et a Perilluſtri *Hallero* deſcriptae atque depictae ſunt, ut ſane inutilem ſuſciperem laborem ſi iisdem aliquid adjicere vellem. Haec quoque eſt cauſa, cur non iconem dederim de his venis. *Zinnius* elegantiſſimam adjecit iconem in ſuo Tractatu de *oculo humano* Tab. IV. fig. 2.

Compilare, atque ullius clariſſimi autoris labores pro meis venditare nolui, quae ipſe vidi et quae per plura pericula confirmata mihi viſa ſunt, haec TECUM, VIR ILLVSTRIS, communicabo atque TVO judicio inſigni ſubjiciam.

Notatu interim digna mihi videtur ulterior progreſſio venarum iridis in foetu, cujus pupilla adhuc membrana clauditur. Venae iridis in hac aetate ad membranam pupillarem procurrunt, ſi vero haec membrana creſcentibus menſibus deletur, venae cum arteriis ſimul evaneſcunt.

Inter-

Venen des Steno's, die langen und die vordern venæ ciliares, dieſe Venen dringen theils bis in die inwendige Fläche des Aderhäutchens, theils gehen ſie bis zum Stern hin.

Zu den Venen der äuſſern Fläche des Aderhäutchens kann ich nichts hinzuſetzen, da ſie bereits ſo ſchön und ſo vortreflich von dem Zinn und von dem hochwürdigen Herrn v. Haller ſind beſchrieben und und abgebildet worden. Es würde daher eine völlig unnütze Bemühung ſeyn, wenn ich etwas mehreres hierüber ſagen wollte. Dieſes iſt auch die Urſache, warum ich keine Abbildung von dieſen Venen habe geben wollen, welche Zinn durch eine ganz vortrefliche Zeichnung in ſeiner anatomiſchen Beſchreibung des menſchlichen Auges Tab. IV. Fig. 2 vorgeſtellet hat.

Da ich alſo nicht Luſt habe, etwas nur blos zuſammen zu ſchmieren, oder die Arbeit irgend eines berühmten Mannes für meine eigene auszugeben, ſo werde ich Ihnen, Wohlgebohrner Herr, blos dasjenige, was ich ſelbſt geſehen, und was ich durch viele Verſuche beſtärkt gefunden habe, vortragen, und es ihrem Scharfſinn zur Beurtheilung überlaſſen.

Zuförderſt ſcheinet mir der Fortgang der Venen des Sternes in einem Kinde, deſſen Sehloch noch durch die Sternmembran zugeſchloſſen wird, merkwürdig zu ſeyn. Die Venen des Regenbogens verlängern ſich in dieſem Alter bis über die Sternmembran, wenn aber dieſe Membran mit dem zunehmenden Alter verſchwindet, ſo verſchwinden zu gleicher Zeit mit ihr ihre Arterien und Venen.

Die

Interna ſuperficies membranae choroideae nos conducit ad venas capſulae lentis et corporis vitrei, quae elegantiſſimum ſpectaculum, quod numquam ſatis verbis efferri poteſt, oculis exhibent.

Praeſtantiſſimus *Zinnius* in ſuo ſupra laudato libro pag. 46. uſque ad 48. ſumma voluptate deſcribit elegantiſſimum hoc ſpectaculum, ubi de diſtributione arteriarum in ſuperficie interna membranae choroideae agit; re vera enim haec mirifica diſtributio vaſorum in interna facie choroidis non pendet ab arteriis, ſed a ſolis fere venis, adſunt arteriae ſed earum numerus cum copia venarum comparari non poteſt. *Zinnius* ſolas venas nunquam vidit quod ipſe fatetur pag. 74. ubi de venis ad proceſſus ciliares abeuntibus loquitur:

„Venoſas propagines a vaſis vor„ticoſis ad proceſſus ciliares abire „ſaepe quidem obſervavi. Num au„tem ſimilem plexum elegantiſſimum „ibi conſtituant, propriis obſervatio„nibus deſtitutus affirmare certe ne„queo.

Replevi itaque vaſa oculi per arterias et injectio ſtatim tranſiit ex his in venas.

Die innere Fläche des Aderhäutchens führet uns zu den Venen der Capſel der Criſtallinſe und des Glaskörpers, welches dem menſchlichen Auge eine der ſchönſten Beluſtigungen darſtellet, ſo nicht genugſam mit Worten ausgedrücket werden kann.

Der vortrefliche Zinn beſchreibet uns ganz begeiſtert dieſen Anblick in ſeinem oben angeführten Buche, Seite 46. bis 48., woſelbſt er von dem Lauf der Arterien in der inwendigen Fläche des Aderhäutchens handelt; allein dieſe ſo wunderbare Zerſtreuung der Gefäße in der innern Fläche des Aderhäutchens muß man nicht von den Arterien herleiten, ſondern faſt ganz allein von den Venen, es ſind Arterien da, allein die Anzahl derſelben kann mit der Menge der Venen nicht verglichen werden. Zinn hat nie allein die Venen geſehen, welches er ſelbſt auf der 74ten Seite geſtehet, wo er ſich über die Venen, die nach dem Sternbande hingehen, ſo ausdrücket.

„Ich habe zwar öfters Venen, die „ihren Urſprung von den krauſen Venen „des Steno's genommen, und zu dem „Sternbande hingegangen ſind, geſehen, „ob ſie aber daſelbſt ein eben ſo ſchönes „Geflechte zuwege bringen, kann ich, „da ich ſelbſt hierüber nicht Verſuche an„geſtellet habe, nicht vor gewiß behaupten.

Ich habe alſo die Gefäße des Auges durch die Arterien angefüllet, die Wachsmaterie ging gleich aus den Arterien in die Venen über.

Replevi ſolas venas oculi in alio ſubjecto ejusdem aetatis, ſaepiusque repetii experimenta, ne errorem admitterem, et ſic comparare potui oculos quorum ſolae venae, cum illis quorum arteriae et venae ſimul materia ceraceà turgidae erant.

Itaque oculis inter ſe comparatis cognovi, arterias ciliares poſteriores, quae ad externam ſuperficiem choroidis feruntur, vario ordine, ſub variis angulis et retis inſtar in hac facie diſtributas eſſe, quae tandem ad proceſſus ciliares tendunt et multis paulo longioribus ſurculis uveam pingunt.

Venae autem ſolae feliciter injectae adhuc elegantius praebent ſpectaculum, hanc nimirum ob cauſam, ſi ſolae venae replentur, majori vi eas infarcire poſſumus, hinc quoque fit tranſitus liquidi injecti in multo minores imo in minutiſſimos ſurculos venoſos, qui numquam oculis ſubjiciuntur, ſi fit injectio per arterias, hae enim omnem ſuſtinent vim, qua liquidum injectum protruditur, et facilius rumpuntur, antequam per anaſtomoſin minutiſſimi ramuli venoſi turgeant.

Ita-

In einem andern Leichnam von gleichem Alter füllete ich die Venen ganz allein an, damit ich durch nichts hintergangen werden konnte, und auf dieſe Art konnte ich das eine Auge, in welchem die Venen ganz allein ausgeſprützet waren, mit dem andern Auge vergleichen, wo die Arterien und die Venen zu gleicher Zeit vom Wachs ausgedehnet waren.

Durch dieſe Zuſammenhaltung der Augen erfuhr ich, wie die hintern arteriæ ciliares, welche nach der äuſſern Fläche des Aderhäutchens lauffen, auf eine verſchiedene Art, unter verſchiedenen Winkeln und netzförmigt in der inwendigen Fläche dieſer Membran fortlauffen, und endlich, wenn ſie an das Sternband gekommen ſind, ſich mit vielen und langen Zweigen in der Traubenhaut endigen.

Die Venen, wenn ſie glücklich angefüllet ſind, ſtellen einen noch vortreflichern Anblick vor, und zwar dieſes aus der Urſache, wenn man die Venen allein ausſprützet, ſo kann man ſie mit einer weit gröſſern Kraft ausdehnen. Es dringet alſo die Wachsmaterie in die allerzarteſten Zweige der Venen, die nie ſichtbar werden, wenn die Einſprützung durch die Arterien geſchiehet, denn in dieſem Fall müſſen die Arterien dem Druck der Sprütze allein wiederſtehen, und ſie zerberſten leichter, ehe noch die Wachsmaterie durch den bloſſen Uebergang einer Arterie in die Vene, in die kleinſten Zweige der Venen dringen kann.

Wenn

Itaque in oculo per venas bene repleto, oculus nudus ſtatim diſtingit venas in parte poſteriori choroidis a venis ciliaribus poſterioribus obvias, quae minutiſſimae ſub variis angulis ſeſe conjungunt, vel figuram retiformem referunt. Quando vero ad medietatem choroidis pervenerunt, ramuli majores fiunt, qui vario modo inter ſe juncti ſunt, variasque intercipiunt areas; paulatim magis parallelae fiunt, minutiſſimae hae venulae ſi acceſſerint ad poſteriorem terminum proceſſuum ciliarium, ubi retina craſſiori ſua parte ad limbum poſteriorem corporis ciliaris adhaereſcit, et ubi retina ſubtiliſſimam lamellam emittit, quae ut ſubtiliſſimum velamentum annulo mucoſo ſubjectum ad ambitum capſulae lentis advenit, et ubi ea in convexitatem anteriorem transire incipit, huic adhaeret; factis deinde plurimis anaſtomoſibus cum venis vorticoſis, eo rariores et magis parallelae venae choroidis decurrunt.

Si nunc examinamus retinam, videbimus hoc loco fieri conjunctionem venarum retinae cum venis choroidis. Retinae nimirum ſurculi venoſi

Wenn alſo die Venen des Auges glücklich angefüllet ſind, ſo kann man ſchon mit bloſſen Augen Venen an dem hintern Theil des Aderhäutchens erkennen, welche von den hintern venis ciliaribus abſtammen. die, nachdem ſie ſich in höchſt ſubtile Zweige zertheilet, entweder unter verſchiedenen Winkeln ſich verbinden, oder das Anſehn eines Netzes darſtellen. Gegen die Mitte des Aderhäutchens werden die Zweige etwas anſehnlicher, und verbinden ſich wieder auf eine mannigfaltige Art untereinander, wenn aber dieſe Venen allmählig gegen das hintere Ende des Sternbändchens fortgegangen ſind, wo die Netzhaut mit ihrem dickern Theil an dem hintern Umfange des Sternbändchens feſt hänget, und wo dieſelbe in ein ſehr dünnes Plätchen verändert wird, welches als eine ſehr zarte Decke unter dem ſchleimigen Ringe an den Umfang der Capſel der Criſtallinſe gegen die vordere Fläche derſelben ſich befeſtiget, ſo werden dieſelben mehr gleichfortlauffend, liegen nicht mehr ſo nahe an einander, und machen häuffige Verbindungen mit den krauſen Venen des Steno's.

Betrachtet man nunmehro die Netzhaut, ſo wird man finden, daß an dieſem Ort die Vereinigung der Venen der Netzhaut mit den Venen der Aderhaut geſchehe. Es gehen nemlich die Venen der Netz-

venoſi in anteriorem ejus terminum craſſiorem penetrando ſeſe paulo verſus ambitum poſteriorem corporis ciliaris reflectunt atque cum venis choroideae membranae uniuntur.

Facta conjunctione cum venis retinae, venae choroidis, non diu denſiſſime parallelae ſibi adpoſitae decurrunt, ſed vario ſtatim modo inter ſe per ramos laterales cum ſuis ſimilibus coëunt, repetitis anaſtomoſibus verſus plicas ſeu proceſſus ciliares tendunt, nunc inter omnes eminentias atque foveolas diſtributae pulcherrimum efficiunt rete venoſum, quod numquam ſatis verbis exprimi poteſt, ſed cujus elegantiſſima fabrica melius cognoſci poterit ex icone a praeſtantiſſimo pictore *Hopffer* picta. Tab. III. Fig. 1.

Ex hoc reti admirabili ciliari, ubi illud apicem proceſſuum ciliarium operit, exeunt minutiſſimi ſurculi, qui ſubtiliſſimam productionem retinae antea deſcriptam perforant, et paululum reflectendo, adeunt membranam corporis vitrei annulo mucoſo tinctam, plurimi horum ſurculorum ſe immergunt in capſulam lentis, ubi ea, ope laminae anterioris zonulae ciliaris *Zinnii* firmiter cum hya-

Netzhaut an das vordere und dickere Ende derſelben hin, ſchlagen ſich etwas gegen das hintere Ende des Sternbändchens zurück, und vereinigen ſich auf dieſe Art mit den Venen des Aderhäutchens.

Nachdem die Venen des Aderhäutchens ſich mit den Venen der Netzhaut verbunden haben, ſo bleiben ſie nicht lange gleich fortlauffend, ſondern werden gleich durch Nebenäſte untereinander ſehr häuffig verbunden, gehen nunmehro gegen alle Erhabenheiten und Vertieffungen des Sternbändchens hin, und bilden das allerſchönſte Blutadernetz, welches mit Worten nicht genugſam beſchrieben werden kann. Dieſen vortreflichen Bau wird man dahero beſſer aus der beigefügten Abbildung, die der geſchickte Künſtler Herr Hopffer gezeichnet, erkennen können. Tafel III. Fig. 1.

Von dieſem wunderbaren Netz, wo daſſelbe den vordern Rand des Sternbändchens überziehet, entſtehen Zweige, welche die vorher beſchriebene zarte Platte der Netzhaut durchbohren, und nachdem ſie ſich etwas zurückgebogen haben, begeben ſie ſich nach der mit dem ſchleimigen Ringe bedeckten Glashaut, einige von dieſen Venen dringen in die Capſel der Criſtallinſe, wo dieſelbe durch die vordere Platte des Zinns zonulæ ciliaris feſt mit der Glashaut zuſammen hanget,

und

hyaloideae cohaeret, qui profundius delati in posteriore convexitate capsulae lentis terminantur.

Sed neque in foetu neque minus adhuc in adulto ramulos venosos ab hoc reti ciliari ortos, ad superficiem anteriorem capsulae lentis migrantes mihi videre licuit.

Pari ratione nullas ab hoc reti ciliari uvea accepit venulas, licet felicissime repletae fuerint venae oculi tam foetuum quam adultorum.

Iconem venarum corporis vitrei et lentis capsulae nulla arte dare potui, processus enim ciliares, si felicissime venae fuerint injectae, intumescunt et recurvantur paulo versus posteriora, hinc si separatur membrana choroidea ab hyaloidea, a circulo Petiti, et ab ambitu lentis, has venulas disrumpi necesse est.

Optimus itaque pictor *Hopffer* ope microscopii tantum originem furculorum venosorum ad membranam corporis vitrei et lentis crystallinae decurrentium exprimere potuit.

Si nunc comparo elegantes eas icones, quas beatus *Zinnius* nobis dedit Tab. I. fig. 2. et Tab. II. fig. 3. cum meis observationibus, video praestantissimum hunc virum non solas

und endigen sich an der hintern runden Fläche dieser Capsel.

Allein weder in einem Kinde noch in einem erwachsenen Menschen habe ich je gesehen, daß einige Blutader-Zweige von diesem Netz des Sternbändchens nach der vordern Fläche der Capsel der Cristallinse hingegangen wären.

Auf gleiche Art erhält auch die Traubenhaut von dem Blutadernetz des Sternbandes ganz und gar keine Venen, wenn auch die Augen der Kinder und der erwachsenen Menschen noch so glücklich ausgesprützet sind.

Eine Abbildung der Venen des Glascörpers und der Capsel der Cristallinse kann auf keine Art erhalten werden, denn die Falten des Sternbändchens (processus ciliares) erheben sich, und krümmen sich nach hinterwärts zurück, wenn die Venen recht glücklich angefüllet werden, folglich müssen alle Venen zerrissen werden, wenn man das Aderhäutchen von der Haut des Glaskörpers, von Petits Zirkel und von dem Umfange der Capsel der Cristallinse ablöset.

Es hat daher der vortrefliche Herr Hopffer durch Hülfe eines Vergrößerungs-Glases nur den Ursprung dieser Venen, welche zu der Glashaut und zu der Capsel der Cristallinse hinlauffen, abbilden können.

Wenn ich nunmehro die schönen Abbildungen, welche uns der seelige Zinn Tafel I. Fig. 2. und Tafel II. Fig. 3. gegeben, mit meinen Beobachtungen vergleiche, so sehe ich, wie dieser Mann die Arterien nicht allein abgebildet habe, son-

las arterias adumbraſſe, ſed potius reticularem diſtributionem venarum membranae choroideae, dempta prius membrana nervea.

Neque minus placet deſcriptio diſtributionis arteriarum in facie interna membranae choroideae, pag. 46. 47. et 48. et flocculi illi a ſagaciſſimo *Zinnio* inventi, qui nihil aliud ſunt, niſi venae ciliares diſruptae.

Licet mihi animus non eſt ea quae hactenus de venis interioribus oculi et de arteria centrali protuli ad operationes ſic dictas chirurgicas applicare, interim tamen quaedam de cataracta annotare mihi liceat.

Ad ſuffuſionem tollendam priſtinamque videndi potentiam oculo reſtituendam, extractio lentis eſt optima methodus in cataracta.

Depreſſio cataractae ſi capſula lentis in anteriori facie aperitur, eſt ſemper periculoſa.

Depreſſio cataractae ſi capſula lentis in facie poſteriore per ſuppreſſionem à la boutonniere dictam aperitur, eſt peſſima, in hac enim operatione evitari non poteſt, quin omnes venae et arteriae lentis et corporis vitrei lacerentur.

Noviſ-

dern vielmehr die netzförmige Zerſtreuung der Venen in dem Aderhäutchen, nachdem er zuvor die Netzhaut abgelöſet.

Eben ſo wenig kann die Beſchreibung der Schlagadern in der innern Fläche des Aderhäutchens gefallen, welche er in ſeiner Abhandlung Seite 46. 47. 48. vorgetragen hat, und die Flocken, welche der ſcharfſichtige Zinn erfunden, ſind nichts anders als zerriſſene Venen des Aderhäutchens.

Es iſt zwar meine Abſicht nicht, dasjenige, welches ich von den innern Venen des Auges und von der Centralarterie vorgetragen habe, auf die ſo genante chirurgiſchen Operationen anzuwenden, unterdeſſen will ich nur etwas vom Staar anmerken.

Den Staar wegzuſchaffen, und dem Auge die vorige Stärke des Sehens wieder zu geben, iſt es am beſten, wenn die Linſe heraus gezogen wird.

Die Herunterdrückung des Staars, wo eine Oefnung in der vordern Fläche der Capſel der Criſtallinſe gemachet wird, iſt beſtändig ſehr gefährlich.

Die Herunterdrückung des Staars, à la boutonniere genannt, wo die hintere Fläche der Capſel der Criſtallinſe geöfnet wird, iſt die allerſchlechteſte Art, denn in dieſer Operation kann nicht vermieden werden, daß nicht alle Venen und Arterien der Capſel der Criſtallinſe und der Glashaut zerriſſen werden.

Der-

Noviſſimum illud experimentum nuper in Germania a celeberrimis viris propoſitum, ſcilicet ſi capſula lentis adficitur atque opaca fit, capſulam cum lente ſimul extrahere, mihi valde periculoſum videtur, in hoc enim caſu omnes venae et arteriae, quae nutriunt humorem vitreum deſtrui neceſſe eſt, et lentam equidem ſed inevitabilem coecitatem ſubſecuturam eſſe, quilibet facile perſpicit.

Nunc ad hiſtoriam venarum, quas accepit oculus, me converto.

Duplex venarum oculi ſeries eſt, prima oritur ex ſinu cavernoſo, altera a venae facialis internae ramo profundo.

Diligentiſſimus *Zinnius* in ſua deſcriptione anatomica oculi humani nobis reliquit hiſtoriam venarum oculi quantum mihi conſtat unicam ſed neutiquam abſolutam, omiſit elegantem venam ophthalmicam a ramo profundo venae facialis internae natam. Hujus erroris a ſagaciſſimo alias inciſore commiſſi, nullam aliam rationem indicare poſſum, quam hanc, niſi per venam cavam ſuperiorem univerſalis fit repletio venarum capitis, ea numquam repletur, imo propter

Derjenige neue Verſuch, welcher in Deutſchland nur ganz neuerlich von ſehr berühmten Männern vorgeſchlagen worden, nemlich, wenn die Capſel der Criſtallinſe leidet und dunkel wird, die Capſel mit ſammt der Criſtallinſe heraus zu ziehen, ſcheinet mir ſehr gefährlich zu ſeyn, denn es müſſen in dieſem Fall alle Venen und Arterien, welche die gläſerne Feuchtigkeit ernähren, zerſtöret werden, und wer ſiehet nicht, daß hierauf eine zwar langſame aber unvermeidliche Blindheit erfolgen müße.

Ich wende mich nunmehro an die Geſchichte der Venen, welche das Auge erhalten hat.

Die Venen die ſich zum Auge hinbegeben, ſind von zweifacher Gattung. Die erſte derſelben nimmt ihren Urſprung aus der unförmigen Höle neben dem Sattel (ſinus cavernoſus) die andere entſtehet aus dem tieffen Aſt der Angeſichtsblutader.

Der fleiſſige Zinn hat uns in ſeiner anatomiſchen Beſchreibung des menſchlichen Auges, eine Geſchichte der Venen des Auges hinterlaſſen, die zwar, ſo viel mir bekannt, die einzige aber doch nicht vollſtändig genug iſt, er hat die ſchöne Vene des Auges ausgelaſſen, welche von dem tieffen Aſt der innern Angeſichtsblutader entſtehet, die Urſache dieſes ſonſt in andern Dingen ſo ſcharfſichtigen Zinns begangenen Irrthums kann keine andere ſeyn als dieſe; wenn man nicht durch die obere Hohlader alle Venen des Kopfes auf einmahl anfüllet, ſo wird dieſer tiefere Aſt nie mit angefüllet, ja wegen der ſehr vielen Valveln, die der tiefere Aſt der innern Angeſichtsblutader erhalten hat, iſt vor-

pter multas ramo noſtro ophthalmico inhaerentes valvulas ea egerrime repletur, hinc niſi repetitur ſaepe injectio, incertum facile exercitatiſſimum inciſorem de vera origine atque illius ulteriori progreſſu, relinquit.

Ramus Tab. I. Fig. 1. No. 1. profundus venae facialis internae, quem in Tabula II. No. 50. venarum capitis deſcribere incepi, edita alveolari vena ſuperiori in ſuprema parte lateris poſterioris corporis oſſis maxillaris ſuperioris in duos inſignes ramos, in venam naſalem poſteriorem internam Tab. II. Fig, 1. No. 2. et ramum ophthalmicum facialem Tab. II. Fig. 1. No. 3, finditur. De vena naſali poſteriori hac occaſione non multa dicam, fuſiorem deſcriptionem differo in illud tempus, quo hiſtoriam dabo venarum profundiorum capitis, migrat ea per foramen ſphoeno-palatinum ad aperturam poſteriorem narium, et in poſtica eademque ſuprema parte, cavi narium, in cellulas ethmoidales, ſinus ſphoenoidales, et meatum narium ſupremum atque medium abſumitur.

Ramus ophthalmicus facialis, exhibitis ſurculis venoſis Tab. I. fig. 1. 4. et 5., qui per foramina propria oſſis

vorzüglich dieſer Aſt ſchwer anzufüllen, wiederhohlet man daher nicht zum öftern dergleichen Einſprützungen, ſo kann auch der geübteſte Zergliederer von dem wahren Urſprunge und Fortgange dieſer Vene ungewiß bleiben.

Der tiefe Aſt Tafel I. Fig. I. n. 1. der innern Angeſichtsblutader, welchen ich auf der Tafel II. der Venen des Kopfs n. 50. zu beſchreiben angefangen habe, wird, nachdem er die obere Zahnvene des Oberkiefers abgegeben hat, an der obern und hintern Fläche des Körpers des Oberkiefers in 2 anſehnliche Aeſte getheilet, nemlich in die innere und hintere Vene der Naſe Tafel II. n. 2. und in die Angeſichtsaugenblutader Tafel II. n. 3. von der hintern und innern Vene der Naſe werde ich bei dieſer Gelegenheit nur ſehr wenig anführen, ich werde ſie alsdann weitläuftiger beſchreiben, wenn ich von den tieffern Venen des Kopfes handeln werde; es gehet dieſe hintere und innere Vene der Naſe durch das Keilgaumenloch (Foramen ſphœnopalatinum) nach der hintern Eröfnung der Naſe, und endiget ſich an den hintern und obern Theil in die Hölen des Siebbeins, des Keilbeins, und in den obern und mitlern Theil der Höle der Naſe.

Nachdem die Angeſichtsaugenblutader Zweige Tafel II. 4. u. 5. abgegeben hat, welche durch die Oefnung des obern Kinnbackens theils in dieſen Knochen ſelbſt,

sis maxillaris superioris in substantiam hujus ossis et in membranam antri Highmori implantantur, flexuosus adscendit et infra aperturam posteriorem canalis infraorbitarii maxillaris ossis superioris emittit ramum bifidum Tab. I. 6., horum externus Tab. I. 7. currit itinere retrogrado ad originem arteriae infraorbitalis ex maxillari natae, ubi ille tandem cum ramis arteriae palatinae et nasalis in minores surculos fissus procurrit.

Ramus internus Tab. II. 5. et Tab. I. 8. est ipsa vena infraorbitaria, quae ambulat per canalem infraorbitarium socia arteria infraorbitaria atque in faciem erumpit, ubi ea periostio maxillae, levatori anguli oris et labii superioris proprio surculos dat.

Pertenuis est vena infraorbitaria; illius maximi rami in orbitae periostium penetrant, cum ramis ipsius trunci venae ophthalmicae cerebralis Tab. II. 21. elegantes habet anastomoses.

Edita vena infraorbitaria, ex vena ophthalmica faciali erumpit vena, quae duos pandit surculos nimirum venam ciliarem inferiorem externam Tab. II. 6. 6. recto inferiori et obliquo inferiori tectam atque in vas vortico-

selbst, theils in die Schleim-Membran des highmorischen Sinus dringen, steiget dieselbe gekrümmet in die Höhe, und giebet unter der hintern Mündung des Canals des Oberkiefers einen Zweig Tafel I. 6. von sich ab, der sich in 2 Aeste zertheilet. Der äussere Ast 7. lauft zurück bis zum Ursprung der Schlagader unterhalb der Augenhöle, wo derselbe endlich mit den Aesten der Gaumen und Nasenschlagader in noch kleinere Aeste zertheilet, fortgehet.

Der innere Ast ist die Vene unterhalb der Augenhöle, Tafel II. 5. u. Tafel I. 8. welche in Gesellschaft der Schlagader durch den Canal des Oberkiefers gehet, und vorwärts im Gesichte zum Vorschein kömmt, woselbst sie der Beinhaut des Oberkiefers, dem aufhebenden Muskel des Winkels des Mundes und dem aufhebenden Muskel der Oberlippe Aeste giebet.

Die Vene unterhalb der Augenhöle ist sehr schwach, ihre grössesten Zweige gehen zu der Beinhaut der Augenhöle, und verbinden sich daselbst mit den Zweigen, die die Gehirnaugenblutader Tafel II. 21. (vena ophthalmica cerebralis) von sich giebet.

Wenn die Angesichtsaugenblutader die Vene unterhalb der Augenhöle abgegeben hat, so entstehet von ihr eine Vene welche 2 Aeste von sich giebet, nemlich die untere und äussere venam ciliarem Tafel II. 6. 6. welche von dem untern graden und untern schiefen Muskel bedecket, nach den krausen Venen des Steno's hingehet,

ticosum abeuntem, et venam anastomoticam cum ramo posteriori venae ophthalmicae cerebralis Tab. II. 7.

Nunc vena ophthalmica facialis progreditur versus posteriora et interiora fissurae sphoeno-maxillaris et paulo descendendo conspicuo ramo anastomotico Tab. I. 10., cum trunco venae ophthalmicae cerebralis conjungitur. Ex hoc ramo anastomotico oritur vena ciliaris anterior Tab. I. 11. quae dat plusculos furculos in rectum externum Tab. I. 12. et rectum inferiorem.

Exhibito ramo anastomotico vena facialis ophthalmica se conjicit ad orbitae posticum marginem et retro bulbum oculi cum ramo adscendente anastomotico venae ophthalmicae cerebralis Tab. I. 13. insigni anastomosi copulatur. Statim ex origine hujus rami anastomotici propullulat vena ciliaris externa Tab. I. 14., quae perforata sclerotica vas vorticosum in choroide conficit. Praeter hunc ramum anastomoticum ex trunco propullulat ramus communicans Tab. I. 15., cum ramo posteriori Tab. II. 11. venae inferioris ophthalmicae cerebralis. Tab. II. 10.

Trun-

und eine Vene, die sich mit dem hintern Ast der Gehirnaugenblutader Tafel II. 7. verbindet.

Nunmehro gehet die Angesichtsaugenblutader gegen den hintern und innern Theil der Keil- und Oberkiefer-Spalte hin, steiget etwas in die Höhe, und verbindet sich durch einen ansehnlichen Zweig Tafel I. 10. mit dem Stamm der Gehirnaugenblutader. Aus diesem Verbindungsast entstehet die vordere vena ciliaris Tafel I. 11. welche einige Aeste zum äussern graden Tafel I. 12. und zum untern graden Muskel hinsendet.

Hierauf gehet die Angesichtsaugenblutader an dem hintern Rande der Augenhöle, und verbindet sich hinter dem Augapfel mit dem heraufsteigenden Vereinigungsast der Gehirnaugenblutader Tafel I. 13. Gleich beim Ursprunge dieser Verbindung entstehet die äussere vena ciliaris Tafel I. 14. welche die undurchsichtige Hornhaut durchbohret, und in die krausen Venen des Steno's sich endiget: ausser diesem Verbindungsast gehet aus dem Stamm der Angesichtsaugenblutader ein Zweig Tafel I. 15. heraus, welcher sich mit dem hintern Ast Tafel II. 11. der untern Vene der Gehirnaugenblutader Tafel II. 10. verbindet.

Nun-

Truncus venae ophthalmicae fle-
xuoſus Tab. I. 16. migrat ad fiſſuram orbitalem et remiſſis ſurculis ad originem recti externi et ad rectum inferiorem Tab. I. 17. in ſinu cavernoſo terminatur. Tab. I. 18.

Princeps vena oculi eſt vena ophthalmica cerebralis, cui ideo nomen cerebralis impoſui, ut eo facilius ea ab ophthalmica faciali diſtinguatur.

Ex ſinu cavernoſo orta Tab. I. 19. originem recti ſuperioris et externi tranſcendens ea paulo deſcendit exterior, inter originem recti ſuperioris, recti externi et recti inferioris. Interdum ex trunci parte inferiori oritur vena centralis retinae, vel quod fere ſemper accidit, ut etiam in hoc ſubjecto, vena centralis retinae inter originem rectorum jam nominatorum ex ipſo receptaculo ſeu ſinu cavernoſo oritur, Tab. I. 20. emiſſis uno Tab. I. 21. vel pluribus ſurculis ciliaribus poſterioribus ad latus externum et inferius vaginae nervi optici, vaginam ut ſupra indicavi, perforat, et in retina extenditur.

Non procul ab origine venae centralis retinae oritur ex trunco ophthalmicae cerebralis, vena ethmoi-
dea

Nunmehro gehet der Stamm der Angeſichtsaugenblutader Tafel I. 16 bis zur Spalte der Augenhöle, uud nachdem er einige Zweige zum Urſprunge des äuſſern graden und des untern graden Muskels des Auges Tafel I. 17 abgegeben, endiget er ſich in der unförmlichen Höle neben dem Sattel Tafel I. 18.

Die anſehnlichſte Vene des Auges iſt die Gehirnaugenblutader, welcher ich aus der Urſache dieſen Nahmen gegeben habe, damit man ſie deſto leichter von der Angeſichtsaugenblutader unterſcheiden könne.

Die Gehirnaugenblutader entſtehet aus der unförmlichen Höle neben dem Sattel Tafel I. 19. gehet über den Urſprung des graden obern und des graden äuſſern Muskels, und ſteiget etwas nach auswendig herunter zwiſchen dem Urſprung des graden obern, graden äuſſern, und graden untern Muskels des Auges. Zuweilen entſtehet aus dem untern Theil des Stammes der Gehirnaugenblutader die Centralvene der Netzhaut. Allein faſt beſtändig wie es denn auch in dieſem Leichnam geſchehen, nimmt die Centralvene ihren Urſprung aus der unförmlichen Höle neben dem Sattel zwiſchen dem Urſprung der oben genannten graden Muskeln des Auges Tafel I. 20. wenn die Centralvene eine, Tafel I. 21. oder mehrere hintere venas ciliares an der äuſſern und untern Seite des Sehenervens abgegeben, ſo durchbohret ſie die Scheide dieſes Nervens, wie ich oben angezeiget habe, und breitet ſich in der Netzhaut aus.

Nicht weit vom Urſprung der Centralvene der Netzhaut entſtehet aus dem Stamme der Gehirnaugenblutader die

dea posterior Tab. I. 22. saepe tantum una adest vena ethmoidea, quae per foramen ethmoidale posterius in cellulas penetrat. Si autem duas vena ophthalmica cerebralis spargit venas ethmoideas, posterior semper major est quam anterior, quae in plurimis subjectis tanquam minutissimus furculus ab ophthalmica vena cerebrali generatur antequam ea sub trochlea obliqui superioris in angulo oculi interno in faciem prorumpit, et deinde cum venae facialis termino supremo conjungitur.

Vena itaque ethmoidea posterior flexuosa Tab. I. 23. emissis ad periostium orbitae ramuliset datis surculis ciliaribus posterioribus proserpit sub nervo optico ad foramen ethmoidale Tab. I. 24., ramos priusquam foramen ethmoidale intret, spargit ad musculum rectum internum, et obliquum superiorem, tandem in membrana pituitaria ossis ethmoidalis absumitur.

Truncus venae ophthalmicae fertur paulo deorsum et extrorsum T. I. 25. ante ingressum nervi optici in bulbum oculi, in hac via dat venulas ciliares, quae sociis nervis et arteriis ciliaribus scleroticam perforant, et in choroidea membrana plerumque

hintere Siebblutader Tafel I. 22. Oefters ist nur eine Siebblutader da, welche durch das hintere Loch des Siebbeins zu den Schleimhölen des Siebbeins hingehet. Giebet aber die Gehirnaugenblutader zwo Siebblutadern von sich ab, so ist die hintere beständig grösser als die vordere, welche letztere in den mehresten Leichnamen als ein sehr kleiner Ast aus der Gehirnaugenblutader entstehet, ehe dieselbe unter der Rolle des obern schiefen Muskels am innern Winkel des Auges im Gesicht zum Vorschein kömmt, und sich mit dem obern Ende der Angesichtsblutader vereiniget.

Es gehet also die hintere Siebvene gekrümmt Tafel I. 23. unter dem Sehenerven nach dem hintern Loch des Siebbeins hin! Tafel I. 24. nachdem sie auf diesem Wege Aeste zur Beinhaut der Augenhöle und einige hintere venas ciliares von sich abgegeben; ehe diese Vene in das hintere Loch des Siebbeins dringet, wirft sie Aeste von sich ab, die zum innern graden und zum untern schiefen Muskel hinlauffen, endlich gehet diese Vene zur Schleimhaut des Siebbeines, und endiget sich daselbst.

Der Stamm der Gehirnaugenblutader gehet etwas nach unten und nach aussen Tafel I. 25. vor dem Eingang des Sehenervens in die Kugel des Auges, hieselbst giebet sie diejenigen venas ciliares, welche mit den Arterien und Nerven gleiches Nahmens die undurchsichtige Hornhaut durchbohren, und sich in dem Aderhäutchen gemeiniglich so endigen,

daß

que ita terminantur, ut venulae hae ciliares partim inſerantur ramulis venarum vorticoſarum, partim abeant in venulas ciliares longas *Zinnii*. Origo harum venarum ciliarium propter reliquas venas oculi in hac figura pingi non potuit. Surſum et introrſum adſcendendo truncus venae ophthalmicae largitur ramos recto ſuperiori Tab. I. 26. levatori palpebrarum Tab. I. 27. et recto interno.

Satis conſpicua vena eſt lacrymalis Tab. I. 28., quam dat vena ophthalmica. Fertur vena lacrymalis extrorſum ad glandulam lacrymalem. Spargit in hoc curſu ramos, ramum anaſtomoticum Tab. I. 29. cum vena ciliari ſuperiori, ramum transverſum Tab. I. 30., qui ſupra bulbum oculi extenditur, et ramos ad levatorem palpebrae et rectum ſuperiorem mittit, et tandem cum trunco venae ophthalmicae facialis conjungitur. Reliqui rami venae lacrymalis adeunt glandulam lacrymalem Tab. I. 31. 32. 33., in qua partim conſumuntur, partim ſociis arteriis et nervis lacrymalibus foraminula perforant oſſi zygomatico inſculpta et cum venis temporalibus conjunguntur.

daß ſie ſich theils mit den krauſen Venen des Steno's verbinden, theils die langen venas ciliares des Zinns von ſich abgeben. Der Urſprung dieſer venarum ciliarium konnte wegen der übrigen Blutadern des Auges nicht wohl abgebildet werden. Hierauf ſteiget der Stamm der Gehirnaugenblutader in die Höhe und nach innen, und giebet dem obern graden Muskel Tafel I. 26. dem aufhebenden Muskel der Augenlieder Tafel I. 27. und dem innern graden Muskel Aeſte.

Sehr anſehnlich iſt diejenige Vene, die den Nahmen der Tränenvene führet Tafel I. 28. und welche von der Gehirnaugenblutader ihren Urſprung nimmt. Es gehet die Tränenblutader nach auswendig zur Tränendrüſe hin. Auf dieſem Wege giebet ſie einen Verbindungszweig Tafel I. 29. mit der obern vena ciliari, einen Zweig, welcher in die Quere Tafel I. 30. über den Augapfel ſich ausdehnet, dem aufhebenden Muskel des Augenliedes und dem obern graden Muskel Aeſte giebt, und ſich endlich mit dem Stamm der Angeſichtsaugenblutader verbindet. Die übrigen Zweige der Tränenvene gehen zur Tränendrüſe hin, Tafel I. 31. 32. 33. in welcher ſie ſich theils endigen, theils durch dieſelbe durchgehen, und in Geſellſchaft der Thränennerven und Arterien durch die Löcher des Backenbeins dringen, und mit den Schlafvenen ſich vereinigen.

Edita vena lacrymali ex trunco venae ophthalmicae cerebralis profilit vena ciliaris ſuperior Tab. I. 34. 35., quae mittit ſurculos ad levatorem palpebrae, rectum ſuperiorem, init anaſtomoſin cum ramo venae lacrymalis Tab. I. 29., tandem ſerpit per ſcleroticam ad vas vorticoſum, quod uti omnia vaſa vorticoſa venas iridis exhibet, et rete venoſum ciliare ex venis retinae, capſulae lentis et corporis vitrei conflatum, ut ſuperius monui, recipit.

Tunc plerumque truncus venae ophthalmicae cerebralis ad latus internum nervi optici emittit ramum deſcendentem Tab. I. 36. anaſtomoticum cum ramo venae ophthalmicae facialis Tab. I. 13., ſaepe ex hoc ramo venam ciliarem inferiorem ortam vidi.

Inde truncus ſurſum et ad latus internum oculi antrorſum progreditur, praebet ibi venam ciliarem internam, quae perforando ſcleroticam ad choroideam membranam abit.

Poſt ciliarem internam ex trunco muſculo obliquo ſuperiori ſubjecto oritur Tab. II. 9. ramus inferior Tab. II. 10. procedit deorſum et extorſum inter bulbum oculi et muſculum rectum

Nachdem die Gehirnaugenblutader die Tränenvene abgegeben, ſo entſtehet aus dem Stamm derſelben die obere vena ciliaris Tafel I. 34. 35. welche dem aufhebenden Muskel des Augenliedes, und dem obern graden Muskel des Auges Zweige giebt, hierauf verbindet ſie ſich mit einem Zweig der Tränenvene Tafel I. 29. und endlich durchbohret ſie die undurchſichtige Hornhaut, und bringet die krauſen Venen des Steno's zuwege, welche, wie alle übrige krauſen Venen die Blutadern des Regenbogens und desjenigen Blutadernetzes, welches aus den Venen der Netzhaut, der Capſel der Criſtallinſe und des Glaskörpers zuſammen geſetzet iſt, aufnehmen, wie ich dieſes oben angeführet habe.

Nunmehro gehet der Stamm der Gehirnaugenblutader an der innern Seite des Sehenervens fort, und giebt einen herunterſteigenden Verbindungsaſt Tafel I. 36. mit der Angeſichtsaugenblutader Tafel I. 13. oft habe ich aus dieſem Aſt die untere venam ciliarem entſtehen geſehen.

Hierauf ſteiget der Stamm der Gehirnaugenblutader nach oben und einwärts an der innern Seite des Auges und giebt daſelbſt die innere venam ciliarem, welche die undurchſichtige Hornhaut durchbohret, und zum Aderhäutchen hingehet.

Gleich auf dieſe inwendige vena ciliaris entſtehet aus dem Stamm der Gehirnaugenblutader, wo derſelbe unter dem ſchiefen Muskel des Auges fortläuft Tafel II. 9. der untere Aſt Tafel II. 10. Dieſer gehet nach unten und nach auſſen zwiſchen dem Augapfel und dem untern

gra-

ctum inferiorem, praebet recto inferiori furculos et tum plerumque fit bifidus, primus ramus posterior est Tab. II. 11. prospicit periostio orbitae, dat furculos obliquo inferiori, et tandem conjungitur cum ramo anastomotico venae ophthalmicae facialis Tab. II. 8. Alter Tab. II. 12. anterior est, et in ejus itinere deorsum et extrorsum emittit duas venas ciliares, inferiorem brevem Tab. II. 13., et longiorem anteriorem Tab. II. 14., qui terminantur vel in vasis vorticosis, vel in venis iridis.

Ad trochleam musculi obliqui superioris truncus ophthalmicae venae se accingens, ille remittit furculum seu venam ethmoideam anteriorem Tab. II. 15., haec pingit periostium in latere interno orbitae et demum ad foramen ethmoidale anterius properat, quod subit, et sic in membrana pituitaria, cellularum ethmoidalium anteriorum, cellularum orbitariarum et sinuum frontalium in minutissimos furculos fissa desinit.

Tunc prope trochleam ex trunco venae ophthalmicae propullulat vena nasalis, Tab. II. 16. Ideo hoc nomine digna, quia descendendo et extrorsum eundo hic ramus editis prius plu-

graden Muskel des Auges, wenn er dem untern graden Muskel Zweige gegeben hat, so theilet er sich mehrentheils in zwei Aeste, der erste Ast hievon ist der hintere, Tafel II. 11. dieser sendet seine Zweige zur Beinhaut der Augenhöle, zum untern schiefen Muskel des Auges, und verbindet sich endlich mit dem Vereinigungsast der Angesichtsaugenblutader Tafel II. 8. der zweite Ast Tafel II. 12. ist der vordere, dieser steiget nach unten und nach aussen und giebet zwei venas ciliares eine untere kürzere, Tafel II. 13. und eine vordere und längere Tafel II. 14. welche nach den krausen Venen des Steno's und nach dem Regenbogen hingehen.

Wenn der Stamm der Gehirnaugenblutader sich an die Rolle des obern schiefen Muskels gelagert, so entstehet ein zurücklaufender Ast aus ihm, oder die vordere Siebblutader Tafel II. 15. diese bemahlet die Beinhaut an der innern Fläche der Augenhöle, gehet alsdann in das vordere Siebloch und endiget sich in die Schleimmembran der vordern Siebfächer und der Stirnschleimhöle.

Nahe an der Rolle entstehet aus dem Stamm der Gehirnaugenblutader die Nasenblutader Tafel II. 16. sie verdienet deswegen diesen Nahmen, weil sie, indem sie nach unten und auswendig herunter steiget, und kleine Zweige zur Beinhaut, die die innere Wand der Augenhöle umkleidet,

plusculis furculis ad perioſtium, quod latus internum orbitae circumdat, ſe pluribus Tab. II. 17. 18. 19. 20. ramulis in ſaccum lacrymalem immergit, elegantes anaſtomoſes habet hic ramus naſalis cum venis palpebralibus internis, et cum venis, quae cavum narium internum pingunt. Sed omnes eas venas, quae palpebras et tunicam conjunctivam adeunt, haud temere omiſi. Inde vena naſalis arcuatim in ramum anteriorem Tab. II. 12. inſeritur. Ex ipſo arcu oritur furculus Tab. II. 21., qui itinere retrogrado in perioſtio orbitae venae infraorbitariae Tab. II. 5. occurrit.

Tandem truncus venae ophthalmicae cerebralis ad angulum internum oculi properat, et ibi conjungitur cum termino ſupremo venae facialis internae Tab. II. 22., ubi ex faciali vena interna oriuntur, vena ſupraorbitaria Tab. II. 23. et vena frontalis Tab. II. 24.

Haec, VIR ILLVSTRIS atque DOCTISSIME, habui, quae de hiſtoria venarum oculi dicerem. Si obſervationes quascunque meas, aſſenſu dignas cenſueris, gaudebo, ſi vero, eo quo praeditus es ingenio, judicioque, erroris me deviceris, facile acquie-

det, gegeben mit vielen Aeſten Tafel II. 17. 18. 19. 20. zum Tränenſack hingehet. Dieſe Naſenblutader hat vortrefliche Verbindungen mit den innern Venen der Augenlieder und mit den Venen, welche die innere Höle der Naſe bemahlen. Allein alle diejenigen Venen, die zu den Augenliedern und dem zuſammenfügenden Häutchen hingehen, habe ich mit großem Bedacht weggelaſſen. Hierauf ſenkt ſich die Naſenblutader bogenförmig in den vordern Aſt Tafel II. 12. Aus dem Bogen ſelbſt entſtehet ein Zweig Tafel II. 21. welcher in der Beinhaut der Augenhöle rückwärts läuft und ſich mit der Vene unterhalb der Augenhöle Tafel II. 5. vereiniget.

Endlich begiebt ſich der Stamm der Gehirnaugenblutader an den innern Augenwinkel, und verbindet ſich mit dem obern Ende der innern Angeſichtsblutader Tafel II. 22. wo aus der innern Angeſichtsblutader die Venen über der Augenhöle Tafel II. 23. und die Stirnblutader Tafel II. 24. entſpringen.

Dieſes iſt alſo, Wohlgebohrner und Hochgelahrter Herr, was ich von den Venen des Auges habe melden können. Sind meine geringe Bemühungen ihres Beifalls würdig, ſo will ich mich freuen, findet aber ihr großer Scharfſinn Fehler in denſelben, ſo will ich mich ſehr leicht beruhigen. Uebrigens wünſche ich von

ganzem

quieſcam. De caeterum ex animo opto, ut ſupremum numen TIBI largiri velit animi et corporis vires, quo artem anatomicam novis inventis ditare poſſis: vive diu et vale, meque TVI ſtudioſiſſimum inter eos, qui toto TE pectore venerantur habeas velim. Vale iterum, VIR ILLVSTRIS, meque favore TVO in poſterum dignare qui perpetuo futurus ſum

CELEBERRIMI NOMINIS TVI

Berolini, die 24. Martii
1778.

addictiſſimus et obſervantiſſimus

Johannes Gottlieb Walter.

ganzem Herzen, daß die Vorſicht Ihnen Kräfte des Geiſtes und Körpers ſchenken wolle, damit die Zergliederungs-Kunſt mit neuen Entdeckungen von Ihnen bereichert werden möge. Leben Sie lange und leben Sie geſund, halten ſie mich unter allen denenjenigen, die Sie aufrichtig hochſchätzen, für den eifrigſten. Leben Sie nochmahls wohl, und würdigen mich in der Folge Ihrer Wohlgewogenheit. Ich bin,

Wohlgebohrner,
Hochgelahrter Herr,

Deroſelben

Berlin, den 24. Merz
1778.

ganz ergebenſter und gehorſamſter Diener,

Johann Gottlieb Walter.

EXPLICATIO TABVLARVM.

Tab. I. Fig. I.

Omnia ea ossa, quae componunt orbitam, ita effracta sunt, ut oculus a parte laterali & exteriori cum omnibns musculis commode visui se praebeat.

A. Ossis frontis portio supra nasum, ita secta ut appareat sinus frontalis B.

C. C. Ea pars ossis frontis, quae conjungitur cum margine superiore labyrinthi ossis ethmoidalis.

D. Deleta pars suprema alarum pterygoidearum.

E. Foramen ovale cum spinoso apertum.

F. F. Dura mater reflexa.

G. Sinus cavernosus.

H. H. Processus inclinati posteriores ossis sphœnoidalis.

a. a. Levator palpebrae superioris dissectus.

b. b. Palpebra superior filis extensa, & tantum ope conjunctivae cum bulbo oculi cohaerens.

c. c. obliquus superior.

d. obli-

Erklärung der Kupferplatten.

Die erste Tafel: erste Figur.

Alle diejenigen Knochen, welche die Augenhöle zusammen setzen, sind so weggebrochen, daß das Auge mit den Muskeln zur Seite und nach auswendig bequem gesehen werden kann.

A. Derjenige Theil des Stirnbeines über der Nase ist so geschnitten, damit man die Stirnhöle B. sehen könne.

C. C. Ist derjenige Theil des Stirnbeins, welcher sich mit dem obern Rande des Labirinths des Siebbeines verbindet.

D. Der oberste Theil der flügelförmigen Fortsäze des Keilbeins, von dem etwas weggenommen ist.

E. Das geöfnete eyförmige und Stachelloch.

F. F. Die zurückgeschlagene harte Hirnhaut.

G. Die unförmliche Höle neben dem Sattel.

H. Die hintere pyramidenförmigen Fortsätze des Keilbeins.

a. a. Der durchgeschnittene aufhebende Muskel des obern Augenliedes.

b. b. Das obere Augenlied, welches mit Fäden angespannet ist, und nur noch durch Hülfe des zusammenfügenden Häutchens mit dem Augapfel zusammen hängt.

c. c. Der obere schiefe Muskel des Auges.

d. Der

d. obliquus inferior.
f. rectus ſuperior.
g. rectus inferior.
h. h. rectus externus diſſectus.
i. rectus internus.
k. Glaudula lacrymalis.
1. Ramus profundus venae facialis internae.
2. Vena naſalis poſterior interna.
3. Vena ophthalmica facialis.
4. 5. Venulae in ſubſtantiam oſſis zygomatici & in membranam ſinus maxillaris implantatae.
6. Ramus bifidus venae ophthalmicae facialis.
7. Ramus externus.
8. Ramus internus ſeu vena infraorbitaria.
9. Vena quae emittit venam ciliarem inferiorem externam Tab. II. Fig. I. 6. 6. & venam anaſtomoticam cum ramo poſteriori venae cerebralis ophthalmicae Tab. II. Fig. I. 7.
10. Ramus anaſtomoticus venae ophthalmicae facialis cum trunco venae ophthalmicae cerebralis.
11. Vena ciliaris anterior.
12. Hujus venae ſurculi ad muſculum rectum externum.
13. In-

d. Der untere ſchiefe Muskel.
f. Der obere grade Muskel.
g. Der untere grade Muskel.
h.h. Der äuſſere durchſchnittene grade Muskel.
i. Der innere grade Muskel.
k. Die Tränendrüſe.
1. Der tiefe Aſt der innern Angeſichtsblutader.
2. Die hintere und innere Naſenblutader.
3. Die Angeſichtsaugenblutader.
4. 5. Kleine Venen, die ſich in die Subſtanz des Backenbeins und in die Schleim-Membran des Sinus des Oberkiefers begeben.
6. Der gabelförmige Aſt der Angeſichtsaugenblutader.
7. Der äuſſere Aſt.
8. Der innere Aſt der gabelförmigen Vene, oder die Blutader unterhalb der Augenhöle.
9. Eine Blutader, welche die untere äuſſere vena ciliaris Tafel II. Fig. I. 6. 6., und eine Verbindungsblutader mit dem hintern Aſt der Gehirnaugenblutader Tafel II. Fig. I. 7. abgiebt.
10. Ein Verbindungszweig zwiſchen der Angeſichtsaugenblutader, und dem Stamm der Gehirnaugenblutader.
11. Die vordere vena ciliaris.
12. Aeſte, welche die vordere vena ciliaris zum untern graden Muskel ſendet.

13. Eine

13. Insignis anastomosis venae ophthalmicae facialis cum descendente ramo venae ophthalmicae cerebralis.

14. 14. Vena ciliaris externa ex hoc ramo anastomotico nata.

15. Vena communicans cum ramo posteriori rami inferioris venae ophthalmicae cerebralis.

16. Truncus venae ophthalmicae facialis ductu serpentinoso continuatus.

17. Surculus venosus ad musculum rectum inferiorem.

18. Insertio venae ophthalmicae facialis in sinum cavernosum.

19. Vena ophthalmica cerebralis ex sinu cavernoso orta.

20. Vena centralis retinae ex sinu cavernoso orta.

21. Surculus venae centralis ad vaginam nervi optici.

22. Vena ethmoidea posterior ex trunco ophthalmicae cerebralis nata.

23. Truncus venae ethmoidalis posterioris itinere serpentinoso continuatus.

13. Eine ansehnliche Verbindung der Angesichtsaugenblutader mit dem heruntersteigenden Ast der Gehirnaugenblutader.

14. 14. Die äussere vena ciliaris, welche aus dem vorhergehenden Vereinigungszweig entstanden ist.

15. Eine Vene, die sich mit dem hintern Ast der untern Vene der Gehirnaugenblutader verbindet.

16. Der in einem schlangenförmigen Gange fortgesetzte Stamm der Angesichtsaugenblutader.

17. Eine kleine Vene, die nach dem untern graden Muskel fortgehet.

18. Der Eingang der Angesichtsaugenblutader in die unförmliche Höle neben dem Sattel.

19. Der Urspruug der Gehirnaugenblutader aus der unförmlichen Höle neben dem Sattel.

20. Der Ursprung der Centralvene aus der unförmlichen Höle neben dem Sattel.

21. Eine kleine Vene, welche die Centralvene zu der Scheide des Sehenervens abgiebet.

22. Die hintere Siebblutader, die aus dem Stamm der Gehirnaugenblutader ihren Ursprung nimmt.

23. Der in einem schlangenförmigen Gange fortgesetzte Stamm der hintern Siebvene.

24. Vena ethmoidea foramen ethmoidale posterius penetrans.
25. Truncus venae ophthalmicae deorsum & extrorsum ante ingressum nervi optici in bulbum oculi delatus.
26. Surculi venosi ad musculum rectum superiorem.
27. ad rectum internum et levatorem palpebrarnm.
28. Vena lacrymalis.
29. quae anastomosin init cum vena ciliari superiori.
30. Surculus muscularis supra bulbum oculi decurrens ad levatorem palpebrae & rectum superiorem.
31. 32. 33. Ramuli, qui glaudulam lacrymalem adeunt.
34. 35. Vena ciliaris superior ex trunco ophthalmicae cerebralis nata.
36. Ramus descendens anastomoticus cum ramo venae ophthalmicae facialis 13.

Tab. I. Fig. 2.

De hac & omnibus subsequentibus figuris monendum est, eas ope vitri bene augentis depictas esse, quod ideo factum est, ut eo distinctius omnia cerni possent.

Sistis

24. Die hintere Siebvene, wo dieselbe in das hintere Siebloch dringet.
25. Der Stamm der Gehirnaugenblutader, welcher unterwärts und auswärts, vor dem Eingange des Sehenervens in die Kugel des Auges, gelegen ist.
26. Kleine Venen, welche zum obern graden Muskel, und
27. zum innern graden Muskel hingehen.
28. Die Tränenblutader, welche
29. eine Verbindung mit der obern vena ciliari machet.
30. Ein kleiner Muskelzweig der Tränenblutader, welcher über die Kugel des Auges zum aufhebenden Muskel des obern Augenliedes und zum obern graden Muskel hinläuft.
31. 32. 33. Zweige der Tränenblutader, welche in die Tränendrüse dringen.
34. 35. Die aus dem Stamm der Gehirnaugenblutader entstandene obere vena ciliaris.
36. Der heruntersteigende Verbindungszweig mit dem Ast der Angesichtsaugenblutader 13.

Tafel *I.* Figur 2.

Von dieser und allen folgenden Figuren muß man anmerken, daß dieselben durch ein gutes Vergrößerungsglas sind gezeichnet worden, welches deswegen geschehen, damit alles desto beßer könnte gesehen werden.

Siſtit haec ſigura, reſecta prius membrana ſclerotica, primo membranam choroideam ex foetu duorum annorum, cujus venae bene repletae ſunt; ita aperta eſt haec membrana ut ſimul utraeque ſuperficies externa A. A., interna B. B. conſpici queant; ſecundo membranam repreſentat retinam C. C., cujus venae repletae in ſuperficie interna decurrentes, per externam choroidi obverſam faciem pellucent.

TAB. II. Fig 1.

a. a. Muſculus obliquus ſuperior.

b. Trochlea muſculi obliqui ſuperioris.

c. obliquus inferior.

d. Muſculus rectus externus.

f. f. rectus inferior diſciſſus.

g. Palpebrae omnibus ramuſculis, qui eas copioſiſſime pingunt, omiſſis, retractae.

h. Ramus anaſtomoticus venae ophthalmicae facialis reſectns Tab I. Fig I. 10.

i. truncus venae facialis ophthalmicae reſectus Tab. I. Fig I. 16.

k. Ramus anaſtomoticus venae facialis ophthalmicae cum ramo deſcendente venae

Dieſe Figur ſtellet erſtens die Aderhaut aus einem Kinde von zwei Jahren vor, deſſen Venen ſehr gut angefüllet ſind; nachdem zuvor die undurchſichtige Hornhaut weggenommen worden iſt, iſt dieſe Aderhaut ſo geöfnet, daß ihre beiden Flächen, die äuſſere A. A. und die innere B. B. geſehen werden können; zweitens ſtellet dieſe Figur die Netzhaut C. C. vor, an welcher die ausgeſprützten Venen, die in der inwendigen Fläche derſelben fortlauffen, durch die äuſſere Fläche, die nach der Aderhaut hingekehret iſt, durchſcheinen.

Zweite Tafel erſte Figur

a. a. Der obere ſchiefe Muskel.

b. Die Rolle des obern ſchiefen Muskels.

c. Der ſchiefe untere Muskel.

d. Der grade äuſſere Muskel.

f. f. Der durchſchnittene untere grade Muskel.

g. Die zurückgezogenen Augenlieder, an welchen alle Zweige der Venen, die ſo häuffig zu denſelben hingehen, weggelaſſen ſind.

h. Der abgeſchnittene Verbindungsaſt der Angeſichtsaugenblutader Tafel I. 10.

i. Der abgeſchnittene Stamm der Angeſichtsaugenblutader Tafel I. 16.

k. Der Verbindungszweig der Angeſichtsaugenblutader mit dem heruntersteigenden

venae ophthalmicae cerebralis abſciſſus Tab. I. Fig. I. 13.

1. Truncus rami profundi venae facialis internae.
2. Vena naſalis poſterior interna reſecta.
3. Vena ophthalmica facialis.
4. Rami bifidi ſurculus externus.
5. Vena infraorbitaria.
6. 6. Vena ciliaris inferior externa.
7. Ramus anaſtomoticus cum ramo inferiori ophthalmicae venae cerebralis Tab. II. Fig. I. 11.
8. Vena commnicans Tab. I. Fig. 1. 15. cum ramo poſteriori rami inferioris venae cerebralis ophthalmicae.
9. Truncus continuatus venae ophthalmicae cerebralis atque bulbo oculi ſurſum protracto tectus.
10. Ramus inferior venae ophthalmicae cerebralis in anteriorem & poſteriorem diviſus.
11. Ramus poſterior qui cum ramo communicante 8. venae ophthalmicae facialis conjungitur.
12. Ramus anterior venae inferioris, ex quo duae oriuntur ciliares venae.
13. Vena ciliaris inferior & brevior.
14. Vena ciliaris inferior longior & anterior.

15. Ve-

genden Aſt der Gehirnaugenblutader Tafel I. Fig. 1.13.

1. Der Stamm des tiefen Aſtes der Angeſichtsblutader.
2. Die hintere und innere abgeſchnittene Naſenblutader.
3. Die Angeſichtsaugenblutader.
4. Des gabelförmigen Aſtes äuſſerer Zweig.
5. Die Blutader unter der Augenhöle.
6. 6. Die untere und äuſſere vena ciliaris.
7. Ein Verbindungszweig mit dem untern Aſt der Gehirnaugenblutader Tafel II. Fig. 1. 11.
8. Ein Verbindungszweig Tafel I. 15. mit dem hintern Aſt des untern Zweiges der Gehirnaugenblutader.
9. Der fortgeſetzte Stamm der Gehirnaugenblutader, welcher von der Kugel des Auges, die hier in die Höhe gezogen iſt, bedecket wird.
10. Der untere Aſt der Gehirnaugenblutader, welcher ſich in den hintern nnd vordern Aſt theilet.
11. Der hintere Aſt, welcher ſich mit dem Verbindungszweig 8. der Angeſichtsaugenblutader verbindet.
12. Der vordere Aſt der untern Venen, aus welchem zwei venæ ciliares entſtehen.
13. Die untere und kürzere vena ciliaris.
14. Die untere längere und vordere vena ciliaris.

15. Die

15. Vena ethmoidea anterior.
16. Vena naſalis venae ophthalmicae cerebralis propago.
17. 18. 19. 20. Surculi venae naſalis qui membranam ſacci naſalis adeunt.
21. Ramulus venoſus in perioſtio orbitae venae infraorbitariae occurrens.
22. Conjunctio venae ophthalmicae cerebralis cum termino ſupremo venae facialis internae, ubi vena facialis interna ſe extendit in
23. Venam ſupraorbitariam &
24. Venam frontalem.

TAB. II. Fig. 2.

Monſtrat haec figura faciem internam retinae ex foetu duorum annorum. Retina ita ſecta eſt, ut, quantum in tanta ſubtilitate fieri potuit, cohaeſio retinae cum corpore vitreo ex parte integra maneret; hanc ob cauſam corpus vitreum ita collocatum eſt, ut terminus anterior annulo mucoſo pictus inferior, ambitus poſterior vero ingreſſui nervi optici in retinam reſpondens ſuperior evaſerit. Per hanc ordinationem partium oculi, quae maximam mihi paruit difficultatem obtinere

15. Die vordere Siebblutader.
16. Die Naſenblutader, als ein Zweig der Gehirnaugenblutader.
17. 18. 19. 20. Kleine Zweige der Naſenblutader, die zu der Membran des Tränenſacks hingehen.
21. Ein kleiner Zweig der Naſenblutader, welcher in der Beinhaut der Augenhöle, der Blutader unterhalb der Augenhöle entgegen läuffet.
22. Die Vereinigung der Gehirnaugenblutader mit dem oberſten Ende der innern Angeſichtsblutader, wo die innere Angeſichtsblutader von ſich abgiebt
23. Die Blutader über der Augenhöle und
24. Die Stirnblutader.

Zweite Tafel zweite Figur

Dieſe Figur ſtellet die innere Fläche der Netzhaut eines Kindes von zwei Jahren vor. Die Netzhaut iſt ſo aufgeſchnitten worden, damit, ſo viel es in dieſer äuſſerſten Subtilität möglich geweſen iſt, die Verbindung der Netzhaut mit dem Glaskörper, wo nicht vollkommen, doch gröſtentheils erhalten werden könnte; in dieſer Abſicht iſt der Glaskörper ſo geſtellet, daß deſſen vorderer Umfang, welcher mit dem ſchleimigen Ringe bemahlet iſt, hier nach unten zu liegen kömmt. Der vordere Umfang des Glaskörpers aber, welcher

gegen

nere tentavi naturalem decurſum venarum retinae, & directionem venarum choroidis ad venas corporis ciliaris. Nullo vero modo fieri potuit, in hac figura, laminam cribroſam exprimere, per cujus foraminula nervus opticus tranſiit & in retinam mutatur, cujus habitum ut & fabricam vaginae nervi optici, quam ego tantum obiter expreſſi, eleganter depingit *Zinnius* Tab. I. fig. 1.

a. a. Vaginae nervi optici lamina externa.

b. b. Vaginae nervi optici lamina interna.

c. Nervus opticus ita ſectus, ut vena centralis perforata vagina nervi optici, in ejus centro procurrens bene videri poſſit.

d. d. Vena centralis retinae in tres ramos fiſſa, qui deinde nullis ad corpus vitreum datis ſurculis, in facie interna

gegen den Eingang des Sehenervens in die Netzhaut hingekehret iſt, bei dieſer Vorſtellung nach oben zu liegen kömmt. Durch dieſe Anordnung der Theile des Auges, welche mir viele Beſchwehrlichkeiten verurſachet, habe ich mich bemühet, die natürliche Richtung der Venen in der Netzhaut, und den rechten Lauf der Venen des Aderhäutchens zum Sternbändchen, zu erhalten. Ich habe aber auf keine Art es möglich machen können, in dieſer Figur die Siebplatte auszudrücken, durch welche der Sehenerve durchgehet, und die Geſtalt der Netzhaut annimmt, deſſen Bauungsart, ſo wie auch die wahre Beſchaffenheit der Scheide des Sehenervens, die ich nur obenhin ausgedrückt habe, Zinn ſehr ſchön auf der erſten Tafel I. Fig. I. abgebildet hat.

aa. Die äuſſere Platte der Scheide des Sehenervens.

b. b. Die innere Platte der Scheide des Sehenervens.

c. Der Sehenerve iſt ſo aufgeſchnitten, damit die Centralvene, nachdem ſie die Scheide des Sehenervens durchbohret, wie ſie in der Mitte der markigten Subſtanz fortläuft, deutlich geſehen werden könne.

d. d. Die Centralvene der Netzhaut in drei Aeſte zerſpalten, welche, da ſie keine Zweige zum Glaskörper abgeben, in

terna retinae ſub ſpecie retis ambulant, & cum venis corporis ciliaris uniuntur.

f. Corpus vitreum quod ulteriorem progreſſum venarum retinae ad corpus ciliare obtegit.

g. g. Retina a corpore vitreo & ciliari ſoluta atque reflexa.

h. h. Venae in ſuperficie interna membranae choroideae ductu magis parallelo ad venas corporis ciliaris ambulantes.

i. i. Venae corporis ciliaris, quae ſi repletio fluido colore rubro tincto feliciter ſuccedit, integrum corpus ciliare permutare videntur in venoſum rete, quod ſi nudis oculis adſpicitur, ſiſtit teniam rubello colore ſplendentem.

k. k. Uvea, quae nullas a rete venoſo corporis ciliaris accipit venas.

TAB. III. Fig. 1.

Operae pretium erit paucas huic & ſequentibus figuris addere litteras. Siſtit ea, portionem retinae, corporis ciliaris et uveae ex oculo infantis unius auni, in quo venae retinae et corporis ciliaris feliciſſime repletae atque microſcopio plurimum augente pictae ſunt.

a. a. a.

der innern Fläche der Netzhaut netzförmig fortlauffen, und mit den Venen des Sternbändchens ſich verbinden.

f. Der Glaskörper, welcher den weitern Fortgang der Venen der Netzhaut zum Sternbändchen bedecket.

g. g. Die vom Glaskörper und Sternbändchen abgelöſete und zurückgeſchlagene Netzhaut.

h. h. Die in der innern Fläche der Aderhaut mehr gleich fortlauffende und zum Sternbändchen hingehende Venen.

i. i. Die Venen des Sternbändchens, welche, wenn die Einſprüzung glücklich von ſtatten gehet, und man ſich hierzu einer rothgefärbten flüßigen Materie bedienet, das Sternbändchen in ein venöſes Netz zu verwandeln ſcheinen, welches, wenn es mit bloſſen Augen betrachtet wird, ein rothes und glänzendes Band vorſtellet.

k. k. Die Traubenhaut, welche ganz und gar keine Venen von dem Blutadernetz des Sternbändchens erhält.

Dritte Tafel erſte Figur.

Es wird gut ſeyn, dieſer und der folgenden Figur wenig Buchſtaben beizuſetzen. Es ſtellet dieſelbe einen Theil der Netzhaut des Sternbändchens und der Traubenhaut eines Kindes von einem Jahre vor, wo die Venen der Netzhaut und des Sternbändchens ſehr glücklich ausgeſprüzet, und durch ein ſtark Vergrößerungsglas gezeichnet ſind.

a. a. a.

a. a. a. Venarum retinae in termino ejusdem anteriori, ubi lamella ſubtilis retinae b. b. annulo mucoſo obtegitur & ad circumferentiam lentis continuat, cum venis corporis ciliaris elegantiſſima conjunctio.

c. Terminus anterior proceſſuum ciliarium, qui emittit ſurculos venoſos ad corpus vitreum & lentem migrantes. Ad apicem unius proceſſus ciliaris duxi lineas, reliquos quinque intactos propter ſummam elegantiam reliqui.

p. Magnitudo naturalis hujus portionis, quae lente aucta delineata fuit.

Tab. III. Fig. 2.

Arteriae corporis vitrei atque capſulae lentis ex foetu ſeptimeſtri microſcopio multum augente depictae.

a. a. a. Portio corporis vitrei.

b. Truncus arteriae centralis retinae prope ingreſſum in bulbum oculi abſciſſus.

c. Sur-

a. a. Die ſchöne Verbindung der Venen der Netzhaut mit den Venen des Sternbändchens, welche an dem vordern Umfange der Netzhaut geſchiehet, wo die höchſt ſubtile Platte der Netzhaut b. b. von dem ſchleimigen Ringe bedecket wird, und ſich an dem Umfange der Capſel der Criſtallinſe befeſtiget.

c. Der vordere Umfang des Sternbändchens, von welchem die kleinen Venen entſtehen, die zum Glaskörper und zur Capſel der Criſtallinſe hingehen. Ich habe wegen der auſſerordentlichen Schönheit der Zeichnung nur gegen eine der Falten des Sternbändchens linien gezogen, und die andern fünf Falten unberührt gelaſſen.

d. Iſt die natürliche Gröſſe dieſes Theils, welche durch das Vergröſſerungsglas abgebildet iſt.

Dritte Tafel zweite Figur.

Stellet die Arterien der Glashaut, der gläſernen Feuchtigkeit und der Capſel der Criſtallinſe von einem ſiebenmonatlichen Kinde vor, die durch ein gutes Vergröſſerungsglas ſind abgezeichnet worden.

a. a. Ein Stück des Glaskörpers.

b. Der Stamm der Centralarterie, der nahe beim Eingange in die Kugel des Auges abgeſchnitten iſt.

c. Klei-

c. c. Surculi arteriae centralis ad membranam & cellulas corporis vitrei excurrentes.

Lector facile videbit reliquos furculos arteriae centralis qui ab ambitu lentis ad anticam & posticam faciem capsulae lentis ambulant neque minus eos ramulos disruptos qui accedunt ad membranam pupillarem, hos enim litteris adpositis exprimere impossibile fuit.

Tab. III. Fig. 3.

Membranae pupillaris ex eodem oculo infantis septimestris facies postica, seu ea, quae lenti respondet.

a. a. a. a. Uvea pigmento nigro picta.

b. Surculi arteriae centralis qui Fig. 2. ad ambitum lentis producti, faciem membranae pupillaris posticam pingunt, atque

c. cum furculis ab arteriis ciliaribus venientibus, qui in facie anteriori membranae pupillaris ludunt, multas variasquae anastomoses habent.

c. c. Kleine Zweige der Centralarterie, welche nach der Glashaut, und in die Fächerchen des Glaskörpers hingehen.

Die übrigen Zweige der Centralarterie, welche von dem Umfange der Cristallinse nach der vordern und hintern Fläche der Capsel der Cristallinse hingehen, wie auch die abgerißene Zweige welche nach der Sternmembran hingehen, wird der Leser sehr leicht sehen können, denn Buchstaben beizusetzen ist unmöglich gewesen.

Dritte Tafel dritte Figur.

Ist die hintere Fläche der Sternmembran, oder diejenige, welche nach der Cristallinse hingekehret ist, aus eben demselben Auge des siebenmonatlichen Kindes.

a. a. a. a. Die Traubenhaut mit einem schwarzen Safte bedecket.

b. Diejenigen Zweige der Centralarterie Fig. 2. welche wenn sie bis an den Umfang der Capsel der Cristallinse gekommen sind, nach der hintern Fläche der Sternmembran fortlauffen, und

c. sich mit den Zweigen, die von den vordern arteriis ciliaribus herkommen, welche die vordere Fläche der Sternmembran bemahlen, sehr häuffig und auf eine verschiedene Art verbinden.

Fig. 1.

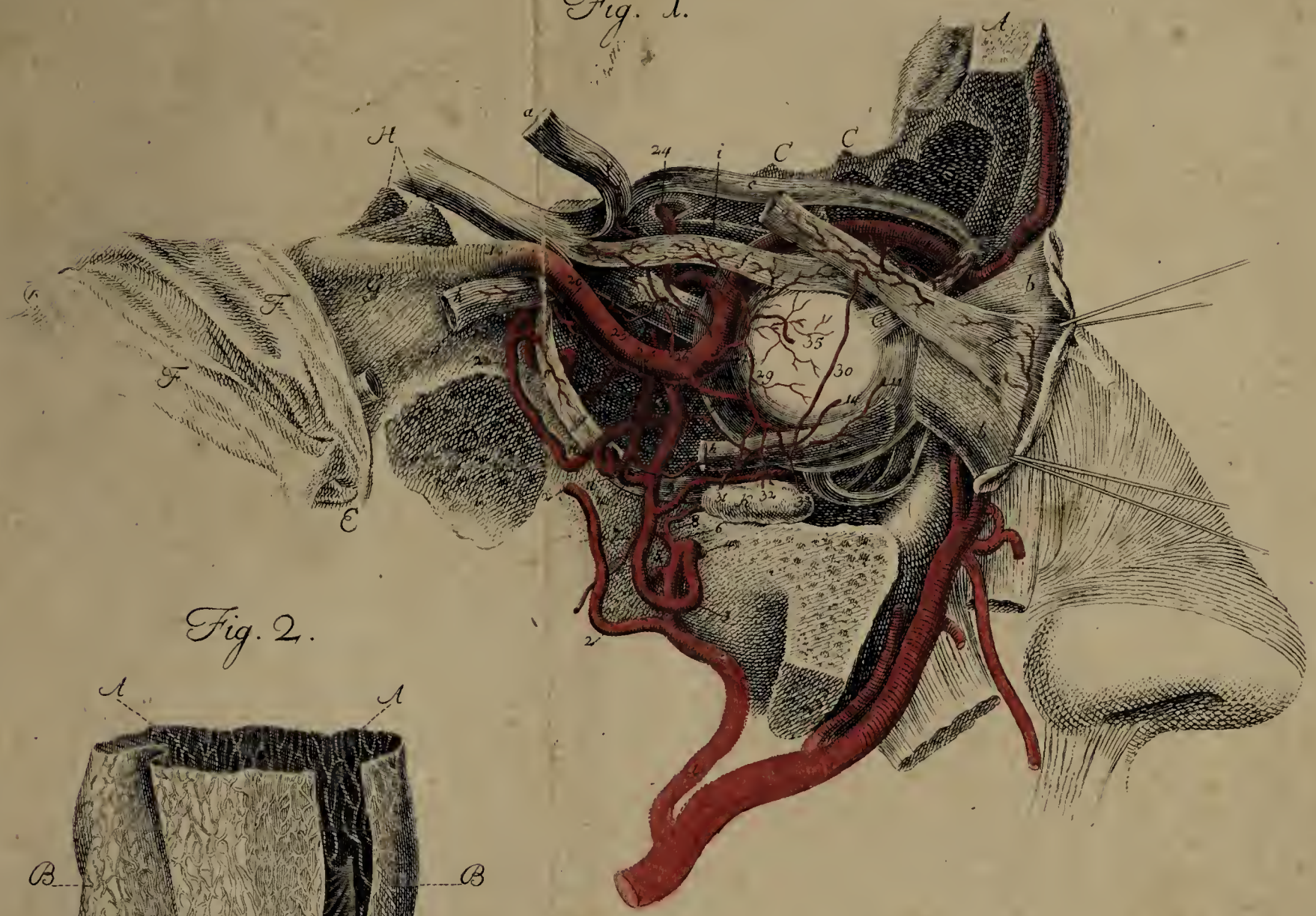

Fig. 2.

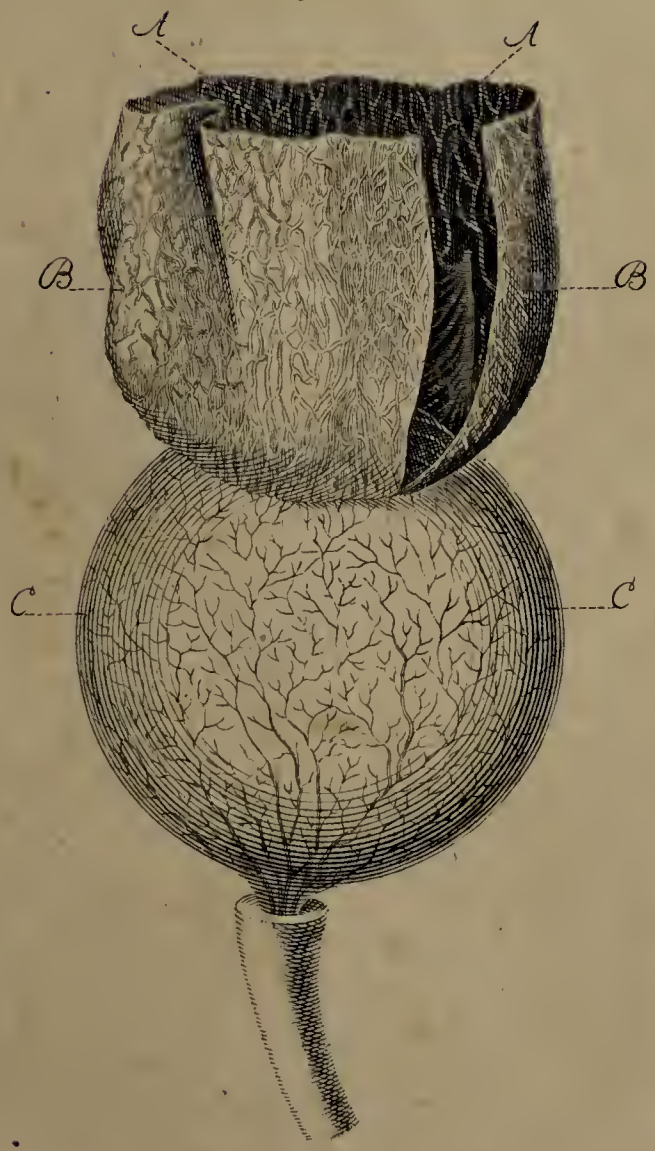

I.B.G. Kopffer. ad nat. del. I.H. Meil. fc.

Fig. 1.

Fig. 2.

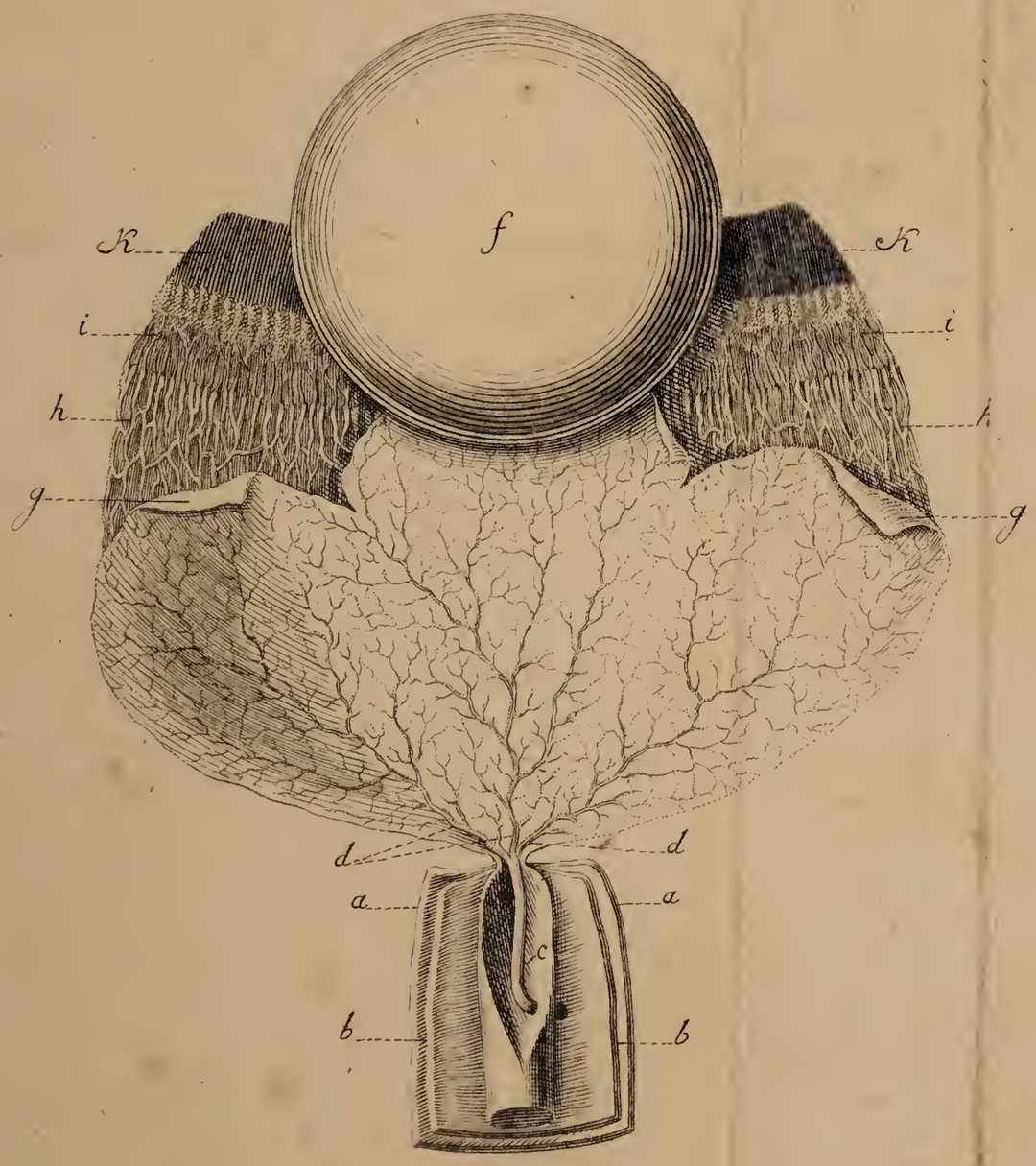

J. B. G. Kopffer ad nat. del. J. C. Mad. sc

Fig. 1.

Fig. 2.

Fig. 3.